






ИШПОЛОГИЯ И ВЕТЕРИНАРИЯ

1 (19) 2016



НАУЧНО-
ПРОИЗВОДСТВЕННЫЙ
ЖУРНАЛ



ISSN 2225-1537



9 772225 153786

XVIII МЕЖДУНАРОДНАЯ КОННАЯ ВЫСТАВКА ИППОСФЕРА



ИППОСФЕРА

30 апреля -
3 мая 2016

САНКТ-ПЕТЕРБУРГ | ЭКСПОФОРУМ

- ВЕДУЩИЕ КОМПАНИИ ОТРАСЛИ,
НОВИНКИ ГОДА
- МЕЖДУНАРОДНЫЕ КОНФЕРЕНЦИИ, СЕМИНАРЫ, МАСТЕР-КЛАССЫ
- ЧЕМПИОНАТ АРАБСКИХ ЛОШАДЕЙ
«САНКТ-ПЕТЕРБУРГСКИЙ МЕЖДУНАРОДНЫЙ КУБОК»
- СПОРТИВНЫЕ СОРЕВНОВАНИЯ
ПО КОНКУРУ И ВЫЕЗДКЕ
- ПОРОДНЫЕ ВЫСТАВКИ



ГЕНЕРАЛЬНЫЙ
МЕДИАПАРТНЕР



ОРГАНИЗАТОР

ПАРТНЕРЫ:



Конгрессно-выставочный центр
ЭКСПОФОРУМ, павильоны G, F
Петербургское шоссе, 64/1

тел./факс: 240 40 40

(доб. 215, 223)

БЕСПЛАТНЫЕ АВТОБУСЫ

- от ст. метро «Московская»

- от ст. метро «Ленинский проспект»



EXPOFORUM

#hipposphere | horses.expoforum.ru

ISSN: 2225-1537

Иппология и ветеринария

1 (19)

2016

Ежеквартальный научно-производственный журнал

Издаётся с 2011 года

**Журнал включён в
«Перечень рецензируемых научных изданий, в которых должны быть
опубликованы основные научные результаты диссертаций на соискание
ученой степени кандидата наук, на соискание ученой степени доктора наук»
Министерства образования и науки Российской Федерации**

Санкт-Петербург

Учредитель ООО «Национальный информационный канал»
Журнал издаётся при поддержке НЧОУ ВПО «Национальный открытый институт г. Санкт-Петербург»

Иппология и ветеринария

(ежеквартальный научно-производственный журнал)

Журнал основан в июне 2011 года в Санкт-Петербурге; распространяется на территории Российской Федерации и зарубежных стран.

Периодичность издания не менее 4 раз в год.

Свидетельство о регистрации средства массовой информации
ПИ № ФС77-45531 от 16 июня 2011 г.

Главный редактор – Зеленецкий, Н.В., доктор ветеринарных наук, профессор

Editor in Chief - Zelenevskiy, N. - Doctor of Veterinary Science, Professor

Научный редактор К.Н. Зеленецкий

Редакционная коллегия

Editorial Board

И.И. Кочиш – член-корреспондент РАН, доктор сельскохозяйственных наук, профессор

Kocsish, I. - Corresponding Member of the Russian Academy of Sciences, Doctor of Agricultural Sciences, professor

А.А. Стекольников – член-корреспондент РАН, доктор ветеринарных наук, профессор

Stekolnikov, A. Corresponding Member of the Russian Academy of Sciences, Doctor of Veterinary Science, professor

К.А. Лайшев – член-корреспондент РАН, доктор ветеринарных наук, профессор

Laishev, K. - Corresponding Member of the Russian Academy of Sciences, Doctor of Veterinary Science, professor

А.А. Алиев – доктор ветеринарных наук, профессор, первый заместитель начальника управления ветеринарии Санкт-Петербурга

Aliyev, A. - Doctor of Veterinary Sciences, professor, First Deputy Head of Veterinary of St. Petersburg

К.В. Племяшов – доктор ветеринарных наук, профессор, директор ВГБ НУ ВНИИГРЖ,

Plemyashov, K. - Doctor of Veterinary Sciences, professor,

О.Ю. Калюжин – доктор юридических наук

Kalyuzhin, O. - Doctor of Laws

Л.Ю. Карпенко – доктор биологических наук, профессор

Karpenko, L. - Dr.Sci.Biol., professor

А.А. Кудряшов – доктор ветеринарных наук, профессор

Kudryashov, A. - Doctor of Veterinary Sciences, professor

Ю.Ю. Данко – доктор ветеринарных наук, профессор

Danko, Y. - Doctor of Veterinary Sciences, professor

А.В. Яшин – доктор ветеринарных наук, профессор

Yashin, A. - Doctor of Veterinary Sciences, professor

А.Е. Белопольский – доктор ветеринарных наук

Belopolskiy, A. - Doctor of Veterinary Sciences

М.В. Щипакин – доктор ветеринарных наук, доцент

Shchipakin, M. - Doctor of Veterinary Sciences, associate professor

А.С. Сапожников – кандидат психологических наук, доцент

Sapozhnikov, A - Ph.D., associate professor

А.В. Прусаков – кандидат ветеринарных наук, доцент

Prusakov, A. - candidate of veterinary sciences, associate professor

С.В. Савичева – кандидат биологических наук, доцент

Savicheva, S. – Ph.D, associate professor

Корректор Т.С. Урбан Компьютерная вёрстка Н.И. Сулаева

Юридический консультант А.Ф. Грызлова

Редакция не несёт ответственности за содержание рекламных объявлений.
При перепечатке ссылка на журнал «Иппология и ветеринария» обязательна.

Содержание

Иппология – Hippology

Дугучиев, И.Б., Зеленовский, Н.В.

Duguchiev, I., Zelenevskiy, N.

Рост и развитие бедренной кости лошади

Growth and development of the femur horse. 7

Кузьмин, В.А., Фогель, Л.С., Савенков, К.С., Кузина, Т.Б.

Kuzmin, V., Fogel, L., Savenkov, K., Kuzina, K.

Эпизоотологические особенности лептоспироза лошадей

Epizootology particular qualities of leptospirosis horses 15

Соловьева, Л.П., Якубовская, М.Ю., Крайнова, К.А.

Solovieva, L., Yakubovskaya, M., Krainova, K.

Структурная организация выводной системы молочной железы кобыл

The structural organization of the mammary gland of the lactating mare 22

Черновалов, Д.С., Стекольников, А.А.

Chernovalov, D., Stekolnikov, A.

Современные материалы, применяемые в ортопедической ковке лошадей

The modern materials in horseshoeing 29

Ветеринария - Veterinary science

Андреева, С.Д.

Andreeva, S.

Сравнительно-видовая характеристика стромы селезёнки млекопитающих

Comparative characteristic of the stroma of the spleen mammals 32

Белопольский, А.Е.

Belopolskiy, A.

Гигиена производства кормовых добавок для цыплят-бройлеров

Hygiene production feed additives for broiler chickens 37

Ермашкевич, Е.И., Клетикова, Л.В., Пронин, В.В., Корнева, Г.В.

Ermashkevich, E., Kletikova, L., Pronin, V., Korneva, G.

Патология печени кур при промышленном содержании

Pathology of the liver of chickens in industrial maintenance 43

Зеленевский, К.Н., Белопольский, А.Е., Бартенева, Ю.Ю.

Zelenevskiy, K., Belopol'skiy, A., Barteneva, J.

Ветеринарно-санитарная экспертиза туши

козы зааненской породы

Veterinary-sanitary examination

of carcasses Saanen goats. 48

Кирилловых, А.С.

Kirillovykh, A.

Биохимические показатели крови свиней при неспецифическом

гастроэнтерите с применением добавок «Провитол» и «Микс-Ойл»

Biochemical indicators of a blood of pigs at a nonspecific

gastroenteritis about application of additives of «Provitol» and «Miks-Oil» 56

Корзенников, С.Ю.

Korzennikov, S.

Возрастная морфология молочной железы свиньи домашней

Age morphology of mammary gland of pig 63

Корзенников, С.Ю.

Korzennikov, S.

Клеточный состав молозива свиноматок

Cellular composition of colostrum of pig 70

Куга, С.А., Зеленевский, Н.В.

Kuga, S., Zelenevskiy, N.

Гистоструктура и васкуляризация органов репродукции овцы

романовской породы на этапах постнатального онтогенеза

The structure and vascularization of the reproductive organs of sheep

at stages of a postnatal ontogenesis 75

Милков, А.А., Ивановский, А.А.

Milkov, A., Ivanovsky, A.

Применение серпухи венценосной

телятам в составе кормовой смеси

Application of *S. coronata* calves in

the composition of feed mixture 84

Панфилов, А.Б.

Panfilov, A.

Сравнительная характеристика лимфоидной ткани тонкой

кишки у месячных телят и козлят

Comparative characteristics of the lymphoid tissue of month-old

calves and goats' small intestine 90

Сайванова, С.А., Рядинская, Н.И., Ильина, О.П.

Sayvanova, S., Ryadinskaya, N., Ilina O.

Анатомические особенности селезёнки у байкальской нерпы

Anatomical features of the spleen in the Baikal seal 95

Смирнов, А.В., Ветров, И.Б.

Smirnov, A., Vetrov, I.

Мониторинг показателей качества и безопасности сырого коровьего молока в ЗАО
«ПЗ Приневское»

Monitoring role in fresh milk safety 100

Тимкина, П.С.,

Timkina, P.

Влияние кормовых добавок «Провитол» и «Микс-ойл»
на морфологические показатели печени свиней

Effect of feed additives «Provitol» and «Miks oil» on the
morphological indices of liver pigs 103

Чеходариди, Ф.Н., Персаева, Н.С., Гугкаева, М.С.

Chekhodaridi, F., Persaeva, N., Gugkaeva, M.

Комплексная терапия случайных инфекционных ран у телят

Random complex therapy of infected wounds in calves 110

Чеходариди, Ф.Н., Персаева, Н.С., Гугкаева, М.С.

Chekhodaridi, F., Persaeva, N., Gugkaeva, M.

Этиопатогенетическая терапия гнойно-некротических язв копытцев у коров

Etiopathogenetic therapy of purulent-necrotic ulcers of the hooves of cows. 116

Чуркина, Е.О., Зеленовский Н.В.

Churkina, E., Zelenevskiy, N.

Скелетотопическая рентгенография артерий головы нутрии *Myocastor coypus*

X-ray research of the arterial bed of head of the *Myocastor coypus* 121

Чуркина, Е.О.

Churkina, E.

Морфометрия артерий головы нутрии *Myocastor coypus*

Morphometry of the arteries of the head nutria *Myocastor coypus* 126

Щербаков, Р.А., Лапина, Т.И.

Shcherbakov, R., Lapina, T.

Частный случай аутоагрессии диких животных, содержащихся в
условиях зоопарка

A special case of auto-aggression of wild animals kept in a zoo 130

Щипакин, М.В., Куга, С.А., Былинская, Д.С., Вирунен, С.В.
Shchipakin, M., Kuga, S., Bylinskaya, D., Virunen, S.

Анатомия органов репродукции овцы романовской породы
Anatomy of reproductive organs of the sheep Romanov breed 133

Кинология, фелинология - Synology, felinology

Вирунен, С.В., Щипакин, М.В., Былинская, Д.С., Прусаков, А.В., Андреев, К.А.
Virunen, S., Shchipakin, M., Bylinskaya, D., Prusakov, A., Andreyev, K.

Проекционная анатомия седалищного и берцовых нервов собаки
Projection anatomy of the sciatic and tibials nerves of a dog 138

Соловьева, Л.П., Полетаева, А.С., Якубовская, М.Ю.
Solovieva, L., Poletaeva, A., Yakubovskaya, M.

Динамика тканевых компонентов в молочной железе холостых самок собак
Dynamics of tissue components in the mammary gland of unbred female dogs. 142

Авторы номера - Authors of articles 148

Информация для авторов - Information for authors 151

УДК: 611.71-013:636.1

Дугучиев, И.Б., Зеленовский, Н.В.
Duguchiev, I., Zelenevskiy, N.

Рост и развитие бедренной кости лошади

Резюме: установлены закономерности роста и развития бедренной кости лошади на протяжении 11 месяцев пренатального и 22 лет постнатального онтогенеза. Определена масса костей, рассчитана интенсивность роста, установлены периоды наибольшего относительного увеличения массы за единицу времени.

Ключевые слова: лошадь, бедренная кость, онтогенез.

Growth and development of the femur horse

Summary: the laws of growth and development of the femur horse over 11 months of prenatal and postnatal ontogenesis 22 years. Determine the mass of bones, the growth rate is calculated, set the period of greatest relative increase in weight per unit time.

Keywords: horse, femur, ontogenesis.

Введение

Для возрождения коневодства необходимо наличие комплекса знаний по морфологии и физиологии лошади с учётом современного состояния экологии и интенсивного антропогенного воздействия на организм лошади. В рамках этой доктрины считаем своевременным и оправданным изучение развития скелета лошади на этапах пре- и постнатального онтогенеза [1, 2, 3]. Известно, что в скелете конечностей нет первичных костей: все они проходят три стадии генеза – мезенхимную, хрящевую и костную. Закладка первичных очагов оссификации начинается уже в конце предплодного периода. У лошади к концу плодного периода развития процесс закладки очагов

окостенения в основном завершается. Лопатка развивается за счёт основного очага оссификации, расположенного в средней части тела органа и апофизарного, находящегося в коракоидном отростке. Каждая из трёх костей тазового пояса развивается из основного очага оссификации в теле кости, но бугры подвздошной и седалищной костей формируются апофизами. У лошади отсутствует межседалищный очаг оссификации, имеющийся у других копытных. Плечевая, бедренная и лучевая кости лошади окостеневают за счёт диафиза и двух эпифизов (бизефизарность), в то время как локтевая кость у большинства животных имеет только дистальный эпифиз (моноэпифизарность) [4, 5].

Цель нашего исследования – изучить закономерности роста, развития и изменения массы бедренной кости лошади на протяжении от трёх месяцев пренатальной до 22 лет постнатальной жизни.

Материал и методы исследования

Кадаверный материал в виде бедренных костей от 44 плодов и 22 животных определённых периодов соответственно пре- и постнатального онтогенеза (таблицы 1 и 2) получен в коневодческих предприятиях Северного Кавказа и Краснодарского края и конном реабилитационном центре «ДАР» Ленинградской области. Основной метод подготовки материала к исследованию – изготовление костных препаратов методом ускоренной холодной мацерации. Рентгенография тазовой конечности плодов проводилась в полевых условиях с помощью переносного аппарата модели РХР100СА. Определение массы органов до 250 г проводилась на электронных лабораторных весах марки CAS RE-260, дискретность: 0,05 г. Для определения массы костей свыше 250 г использовали весы электронные лабораторные CAS MWP-3000, дискретность: 0,1 г. Морфометрия костей проведена на кафедре анатомии животных ФГБОУ ВО «Санкт-Петербургская государственная академия ветеринарной медицины» в период с 2005 по 2016 гг. Статистическая обработка весовых параметров костей ($M \pm m$ и коэффициента Стьюдента) проведена на факультете биотехнологий НЧОУ ВО «Национальный открытый институт г. Санкт-Петербург».

Результаты исследований и их обсуждение

Хрящевой скелет с отдельными очагами оссификации свободной тазовой конечности трёхмесячных плодов лошади сформирован и состоит из бедренной кости, костей голени, костей заплюсны, костей плюсны и пальца. Кроме того, с бедренной

костью и связками с костями голени соединяется самая большая сесамовидная кость – коленная чашка (рисунки 1, 2, 3).

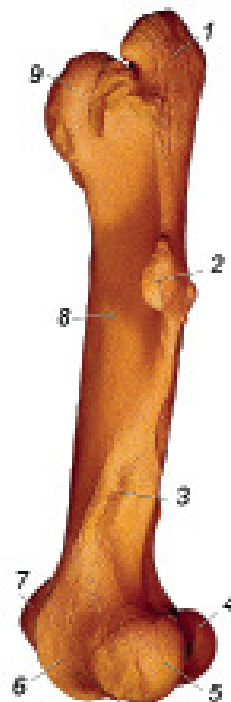


Рисунок 1 – Бедренная кость, латеральная поверхность:

1 - большой вертел, каудальная часть; 2 - третий вертел; 3 - надмыщелковая ямка; 4 - медиальный мыщелок; 5 - латеральный мыщелок; 6+7 - блок; 6 - латеральный гребень блока; 7 - медиальный гребень блока; 8 - тело (диафиз); 9 - большой вертел, краниальная часть.

Бедренная кость (*os femoris*) самая крупная трубчатая кость, служащая главным рычагом в локомоции. Проксимальным концом она соединяется с тазовой костью в тазобедренный сустав, а дистально - с костями голени и коленной чашкой в сложный коленный сустав. Бедренная кость является точкой приложения сил очень мощных мышц тазобедренного и коленного суставов. Как на типичной трубчатой

кости на ней различают тело (*corpus ossis femoris*) и два эпифиза — проксимальный и дистальный (*epiphysis proximalis et distalis*).

Проксимальный конец кости несёт полушаровидную головку бедренной кости (*caput ossis femoris*), обращённую медиально и несущую на вершине вырезку головки (*incisura capitis*), для закрепления круглой и добавочной связок. Головка достаточно чётко отграничена от тела шейкой бедренной кости (*collum ossis femoris*). Латерально от головки и шейки бедра возвышается большой вертел (*trochanter major*). Он разделён вертлужной вырезкой (*incisura trochanterica*) на две части краниальную и каудальную (*parts cranialis et caudalis*). Последняя из них называется средним вертелом (*trochanter medius*). Большой вертел направлен дорсально и несколько отклонён каудально, а его латеральная поверхность бугорчатая и служит местом прикрепления ягодичных мышц.

От большого вертела дистально и несколько медиальнее простирается межвертлужный гребень (*crista intertrochanterica*), ограничивающий глубокую вертлужную ямку (*fossa trochanterica*), служащую местом прикрепления мышц, вращающих бедро вокруг продольной оси. В качестве вертлужной ямки часто упоминают суставную впадину (*acetabulum*), расположенную на тазовой кости и принимающую участие в образовании тазобедренного сустава.

Дистальнее шейки бедра с медиальной поверхности, уже на теле кости располагается малый вертел - *trochanter minor*, а на границе между каудальной и латеральной поверхностями от большого вертела дистально проходит межвертлужная линия - *linea intertrochanterica*, заканчивающаяся значительным апофизом третьим вертелом - *trochanter tertius*.

Шероховатая линия, проходящая вдоль границы медиальной и каудальной поверхности бедренной кости

от малого вертела до медиального мыщелка называется медиальной губой (*labium mediale*). От третьего вертела до латерального мыщелка, также в виде шероховатой линии, проходит латеральная губа (*labium laterale*). В сторону мыщелка она огибает обширную надмыщелковую ямку (*fossa supracondylaris*), в которой начинается поверхностный пальцевый сгибатель.

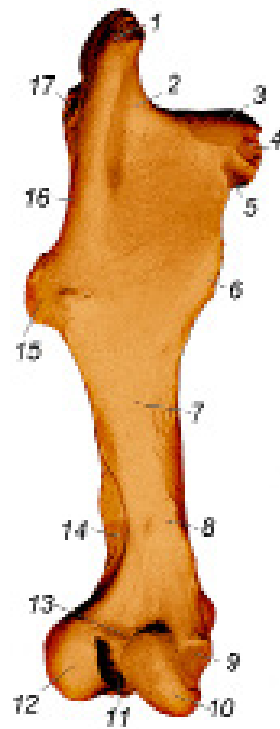


Рисунок 2 – Бедренная кость, каудальная поверхность:

1 - большой вертел, каудальная часть; 2 - вертлужная ямка; 3 - головка бедра; 4 - вырезка головки; 5 - шейка бедра; 6 - малый вертел; 7 - тело (диафиз); 8 - медиальная надмыщелковая шероховатость; 9 - медиальный надмыщелок; 10 - медиальный мыщелок; 11 - межмыщелковая ямка; 12 - латеральный мыщелок; 13 - межмыщелковая линия; 14 - надмыщелковая ямка; 15 - третий вертел; 16 - межвертлужный гребень; 17 - большой вертел, краниальная часть.

Дистальный сильно утолщённый эпифиз бедренной кости лошади характеризуется наличием двух суставных мыщелков (*condylus lateralis et medialis*). Они отделены друг от друга глубокой межмыщелковой ямкой (*fossa intercondylaris*), на дне которой располагаются углубления для прикрепления крестовидных связок, а по бокам несут неровные выступы латеральный и медиальный надмыщелки (*epicondylus lateralis et medialis*): к ним прикрепляются боковые связки коленного сустава. На боковой поверхности латерального надмыщелка хорошо выражена ямка подколенной мышцы (*fossa m. poplitei*).

Суставная поверхность мыщелков в краниальном направлении суживается и переходит в блок бедренной кости (*trochlea ossis femoris*). Он имеет вид сагиттального желоба, ограниченного латеральным и медиальным блоковыми гребнями. Из них медиальный особенно резко выдаётся в сторону тела бедренной кости и сильно утолщён. По этому желобу скользит во время движения коленная чашка, а во время покоя она заходит за медиальный гребень и удерживается на нём благодаря наличию специальной площадки. Дистально под латеральным гребнем блока располагается разгибательная ямка (*fossa extensoria*), для закрепления начального сухожилия длинного разгибателя суставов пальца и третьей малоберцовой мышцы.

У трёхмесячных плодов лошади масса бедренной кости составляет $4,53 \pm 0,54$ г, что составляет лишь 45,62% от аналогичного показателя четырёх месяцев гестации. К пяти месяцам пренатального онтогенеза лошади масса бедренной кости составляет уже $32,59 \pm 4,38$ г, что в 7,19 раза больше чем у трёхмесячных плодов и в 3,28 раза больше аналогичного показателя плодов четырёх месяцев внутриутробного развития. Период эмбриональной жизни лошади с четырёх до пяти месяцев мы считаем первым пиком роста бедренной кости.

Второй пик интенсивности увеличения массы бедренной кости мы установили у плодов лошади к семи месяцев внутриутробной жизни. В этот период масса органа достигает $87,73 \pm 9,92$ г, что в 19,36 раза больше аналогичного показателя трёхмесячных плодов и в 2,26 раза – в сравнении с шестью месяцами жеребости.

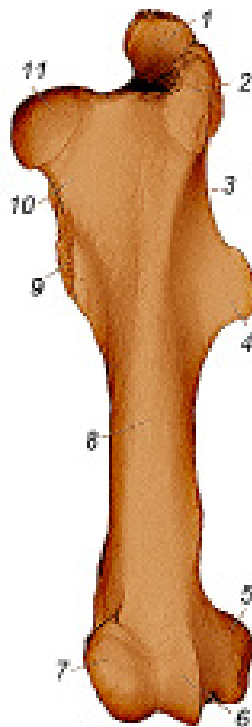


Рисунок 3 – Бедренная кость, краниальная поверхность:

1 - большой вертел, каудальная часть; 2 - большой вертел, краниальная часть; 3 - межвертлужный гребень; 4 - третий вертел; 5 - латеральный надмыщелок; 6+7 - блок; 6 - латеральный гребень блока; 7 - медиальный гребень блока; 8 - тело (диафиз); 9 - малый вертел; 10 - шейка бедра; 11 - головка бедренной кости.

На протяжении последующих четырёх месяцев внутриутробного развития лошади интенсивность роста бедренной кости незначительно снижается. Но, тем не менее, перед рождением масса её достигает $329,93 \pm 41,65$ г, что в 72,83 раза больше, чем у трёхмесячных плодов и лишь

Таблица 1 - Масса бедренной кости лошади на этапах пренатального онтогенеза

Срок жеребости/число исследованных объектов	Пол	Масса (г)	M±m	Коэффициент увеличения массы в сравнении:	
				с 3 месяцами эмбриогенеза	с предыдущей возрастной группой
3 месяца/3	♀	3,35	4,53±0,54	-	-
	♀	5,70			
	♂	4,55			
4 месяца/3	♂	7,80	9,93±0,87	2,19	2,19
	♀	12,5			
	♀	9,50			
5 месяцев/5	♀	26,65	32,59±4,38	7,19	3,28
	♀	32,70			
	♀	31,55			
	♂	33,80			
	♀	38,25			
6 месяцев/6	♀	20,70	38,79±4,65	8.56	1.19
	♀	20,60			
	♂	33,25			
	♀	58,35			
	♀	42,45			
	♀	57,40			
7 месяцев/3	♂	86,20	87,73±9,92	19,36	2,26
	♀	69,85			
	♀	95,15			
8 месяцев/6	♀	105,05	103,15±12,21	22,77	1,17
	♀	135,50			
	♂	84,15			
	♀	91,30			
	♀	128,05			
	♀	97,15			

9 месяцев/5	♀	160,25	167,59±19,26	36,99	1,62
	♂	187,05			
	♀	194,60			
	♀	153,40			
	♀	142,65			
10 месяцев/9	♀	252,75	221,76±26,56	48,95	1,32
	♂	175,15			
	♀	218,00			
	♀	299,50			
	♂	232,50			
	♀	223,05			
	♀	195,85			
	♀	193,55			
	♀	205,45			
11 месяцев/4	♂	425,45	329,93±41,65	72,83	1,48
	♀	283,50			
	♀	312,00			
	♀	298,75			

в 1,48 раза превосходит аналогичный показатель 10-месячных плодов.

Переходя к анализу роста и развития бедренной кости лошади на протяжении 22 лет постнатальной жизни, в первую очередь отметим следующие закономерности. Во-первых, масса её с возраст-

ном животного неравномерно увеличивается до 10 лет. В этом возрасте абсолютный показатель массы бедренной кости составляет $2416,90 \pm 178,67$ г, что больше чем у новорождённых жеребят в 4,60 раза и в 533,53 раза – в сравнении с трёхмесячными плодами.

Таблица 2 -Масса бедренной кости лошади на этапах постнатального онтогенеза.

Возраст/число исследованных объектов	Пол	Масса (г)	M±m	Коэффициент увеличения массы в сравнении:	
				с периодом новорожденности	с предыдущей возрастной группой
Новорожденные /5	♀	535,05	525,12±67,31	-	-
	♀	485,35			
	♀	535,05			
	♂	420,15			
	♀	650,00			

1-6 месяцев/4	♂	940,85	1009,01± 98,79	1,92	1,92
	♀	1018,65			
	♀	1100,35			
	♀	976,20			
1-2 года/5	♀	1860,40	2102,12± 156,91	4,00	2,08
	♀	1970,15			
	♀	2380,00			
	♂	2275,05			
	♀	2025,00			
3-4 года/4	♀	1950,95	2205,89± 165,67	4,20	1,05
	♀	2381,05			
	♀	2186,35			
	♀	2305,20			
6-10 лет/3	♀	2440,00	2416,90± 178,67	4,60	1,10
	♀	2280,55			
	♂	2530,15			
11-15 лет/4	♀	2245,85	2296,98± 144,68	4,37	0,95
	♂	2401,00			
	♀	2230,05			
	♀	2311,00			
16-22 года/3	♀	2185,85	1988,70± 108,58	3,78	0,87
	♀	1960,00			
	♂	1820,25			

Во-вторых, наибольшая интенсивность увеличения массы бедренной кости лошади на протяжении всего периода наблюдения установлена нами к двум годам жизни животного. В сравнении с новорождёнными жеребьями этот показатель увеличивается в 4,00 раза, а в сравнении с трёхмесячными плодами – в 464,04 раза.

В-третьих, начиная с 11 года жизни лошади происходит незначительное,

но достоверное уменьшение массы её бедренной кости. Так, у животных 11-15 лет этот показатель в абсолютном выражении составляет 2296,98±144,68 г, что составляет 95,03% от аналогичного показателя 10-летних животных. К 22 годам жизни лошади в сравнении с 10-летними животными относительная масса бедренной кости лошади уменьшается в 0,82 раза, достигая в абсолютном выражении 1988,70±108,58 г.

Выводы

Таким образом, в течение внутриутробного развития лошади для генеза бедренной кости характерно наличие двух пиков интенсивности увеличения её массы: первый ограничен пятью, а второй – семью месяцами гестации. К 10

годам жизни лошади масса бедренной кости достигает максимальной массы и превосходит аналогичный показатель новорождённых жеребят в 4,60 раза. На протяжении второго десятилетия жизни для этого показателя характерна тенденция к уменьшению.

Литература

1. Зеленецкий, Н.В. *Международная ветеринарная анатомическая номенклатура*. Пятая редакция. СПб, Лань, 2013. – 400 с.
2. Зеленецкий, Н.В. *Анатомия лошади (учебное пособие)*. Том 1. Соматические системы. Издание 2-е, дополненное, уточнённое. - СПб, «Информационно-консалтинговый центр», - 2014, 267 с.
3. Зеленецкий, Н.В., Племяшов, К.В., Щипакин, М.В., Зеленецкий К.Н. *Анатомия собаки*. – СПб, «Информационно-консалтинговый центр», 2015. – 268 с.
4. Зеленецкий, Н.В., Зеленецкий, К.Н. *Анатомия животных*. - СПб, издательство «Лань», 2014, 844 с.
5. Щипакин, М.В. и др. *Методика изготовления коррозионных препаратов с применением стоматологических пластмасс* / М.В. Щипакин А.В. Прусаков, С.В. Вирунен, В.В. Скуба, Д.С. Былинская // *Вестник Полтавской державной академии, Полтава, 2014. № 1. С. 65 – 67.*

УДК: 616.98:579.834.115-036.2:636.1

Кузьмин, В.А., Фогель, Л.С., Савенков, К.С., Кузина, Т.Б.
Kuzmin, V., Fogel, L., Savenkov, K., Kuzina, K.

Эпизоотологические особенности лептоспироза лошадей

Резюме: по своей актуальности, эпидемиологической проекции и экономическим затратам, лептоспироз находится в одном ряду с туберкулёзом и бруцеллёзом, и курируется Всемирной организацией здравоохранения. Главной эпизоотологической особенностью лептоспироза сельскохозяйственных животных в настоящее время является преобладание бессимптомных форм инфекции в виде лептоспираносительства и лептоспирозной иммунизирующей субинфекции. Цель работы: изучение эпизоотологических особенностей и этиологической структуры лептоспироза у лошадей в реакции микроагглютинации в условиях г. Санкт-Петербурга. Проведение серологического исследования на лептоспироз и оценку результатов обнаружения специфических лептоспирозных антител осуществляли в реакции микроагглютинации (РМА), исследуя парные сыворотки крови лошадей. Установлен значительный уровень инфицирования лептоспирами лошадей в г. Санкт-Петербурге и пригородах мегаполиса, составляющий 50% от числа исследованных животных. Доминирующими серогруппами лептоспир у лошадей являлись *Icterohaemorrhagiae* – 47,82%, *Tarassovi* – 15,94%. На примере лошадей подтверждён относительный характер гостальной специфичности лептоспир. На объектах, эпидемиологически значимых по лептоспирозу лошадей (частных конюшнях, конноспортивных комплексах, ипподромах, зоопарках, цирках) рекомендовано обязательно вакцинировать обслуживающий персонал.

Ключевые слова: лептоспироз, лошади, серогруппа, реакция микроагглютинации, гостальная специфичность лептоспир.

Epizootology particular qualities of leptospirosis horses

Summary: according to the urgency, the epidemiological projections and economic costs, leptospirosis is on a par with tuberculosis and brucellosis, and is supervised by the World Health Organization. The main epizootic particular qualities of leptospirosis farm animals is currently the prevalence of asymptomatic infection in as leptospira carrier state and leptospira immunizing subinfection. Purpose of work: to study the epizootic characteristics and etiological structure of leptospirosis in horses in microagglutination reaction in urban environments of St. Petersburg. Carrying serology for leptospirosis and evaluation of the results of detection of specific leptospira antibodies were carried out in reaction microagglutination (RMA) by examining paired serum horses. A significant level of infection with leptospira horses in megacity St. Petersburg is 50% of the number of animals tested. The dominant serogroups of leptospira in horses were *Icterohaemorrhagiae* – 47,82%, *Tarassovi* – 15,94%. In horses confirmed the

relative nature of hostal specificity leptospira. At the objects, epidemiologically significant for leptospirosis horses (private stables, equestrian complexes, racecourses, zoos, circuses), definitely recommended to vaccinate staff.

Key words: leptospirosis, horses, serogroup, microagglutination reaction specificity of Hostal leptospirosis.

Введение

Лептоспироз — инфекционная, природно-очаговая болезнь животных, птиц, людей. Это, преимущественно остро протекающая болезнь, характеризующаяся кратковременной лихорадкой, анемией, желтухой, гемоглинурией, геморрагическим диатезом, некрозом слизистых оболочек и кожи, атонией органов пищеварения, снижением или полным прекращением лактации и прогрессирующим исхуданием. Лептоспироз распространён глобально на всех материках земного шара, поражает многие виды диких, промысловых, сельскохозяйственных животных. Болеет также человек. По своей актуальности, эпидемиологической проекции и экономическим затратам, лептоспироз находится в одном ряду с туберкулёзом и бруцеллёзом, и курируется Всемирной организацией здравоохранения (ВОЗ) [5, 7].

Экономический ущерб обуславливается высокой летальностью лошадей, крупного рогатого скота и свиней (25 -45% и более), снижением продуктивности (на 22-37%), потерей массы тела (на 18-28%), замедлением роста молодняка, понижением работоспособности у рабочих коней, волов и буйволов, гибелью потомства (до 90%), абортми, снижением товарных качеств кож переболевших животных и выбраковкой продуктов животноводства на мясокомбинатах, нарушением воспроизводительной функции, а также затратой значительных средств на диагностические, профилактические, лечебные и карантинно-ограничительные мероприятия [5, 10].

Лептоспироз лошадей впервые описал Н. Рассказчиков (1938). Первую в СССР вакцину предложил С.Я. Любашенко (1940). По его же методике готовят полива-

лентную противолептоспирозную сыворотку с 1947 г.

В целом в России показатели заболеваемости, смертности и летальности продуктивных животных при лептоспирозе в 90-х годах — начале 2000-х оставались минимальными [5]. Однако инфицированность животных остаётся достаточно высокой в последние 10-15 лет и составляет в среднем по стране (от числа исследованных животных): у лошадей — 20,0-22,0%, крупного рогатого скота — 22,0-24,0%, овец и коз — 2,5-5,0%, свиней — 8,0-9,0%, собак — 20,0-27,0% [7]. В странах Европы инфицированность лошадей составляет в среднем 53,3%, в США — 45,7% [5], в Иране — 27,8% [8].

Возбудители болезни относятся к роду *Leptospira*. Критерием для классификации патогенных лептоспир служит их антигенный состав. Идентифицировано более 230 сероваров патогенных лептоспир, объединённых на основании антигенного родства в 23 серологические группы. На территории России обнаружено около 30 сероваров. Наиболее часто встречаются следующие: *Icterohaemorrhagiae*, *Canicola*, *Pomona*, *Grippotyphosa*, *Sejroe*, *Hardjo*, *Tarassovi*.

Лептоспиры в организм животного проникают благодаря их активной подвижности (один из существенных диагностических признаков рода *Leptospira*) и гиалуронидазной активности. Токсигенными (патогенными) факторами лептоспир являются фибринолитический фермент, плазмокоагулаза, липаза, лецитиназа, экстрацеллюлярный растворимый гематоксин и гемолитический антиген, содержащийся в клетках лептоспир.

Лептоспиры обладают широким патогенным спектром, т.е. способны поражать животных различных видов. В есте-

ственных условиях лептоспирозом чаще болеют свиньи и крупный рогатый скот. Восприимчивы: буйволы, лошади, овцы, козы, собаки, лисицы, песцы, норки, кошки, домашние и дикие птицы, белые мыши и т.д. Болеют животные любого возраста, но молодняк более восприимчив, и болезнь у него протекает тяжелее, чем у взрослых. Установлена выраженная видовая чувствительность животных к лептоспирам определённых серологических групп и вариантов. Так, основными возбудителями лептоспироза свиней являются *L.Pomona* и *L.Tarassovi*, крупного рогатого скота — *L.Hebdomadis*, *L.Pomona* и *L.Grippotyphosa*, мелкого рогатого скота — *L.Grippotyphosa*, *L.Pomona* и *L.Tarassovi*.

Источник и резервуар возбудителя инфекции — клинически и бессимптомно больные, а также переболевшие животные-лептоспиноносители, которые выделяют возбудителя во внешнюю среду различными путями: с мочой, фекалиями, молоком, спермой, через лёгкие, с истечениями из половых органов. Основной путь передачи возбудителя инфекции — водный, меньшее значение имеют контактный и алиментарный. Особую эпизоотологическую и эпидемиологическую опасность представляют бессимптомно больные животные-лептоспиноносители. Продолжительность лептоспиносительства у разных видов животных разная: у крупного рогатого скота — от 1,5 до 6,0 месяцев; овец и коз — от 6,0 до 9,0 месяцев; свиней — от 2,0 недель до 2,0 лет; лошадей — до 7,0 месяцев; собак — от 3,0 месяцев до 3,0-4,0 лет; кошек — до 4,0 месяцев; лис — до 17,0 месяцев. Грызуны являются пожизненным резервуарными носителями лептоспир. Лептоспироз наблюдается в любое время года, но у крупного и мелкого рогатого скота, лошадей и других видов животных, пользующихся пастбищами, проявляется преимущественно в летне-осенний период.

У лошадей заболевание характеризуется резким повышением температуры тела, сильнейшей слабостью (лошадь на обычной работе сильно потеет, часто спо-

тыкается, падает), интенсивной желтухой (даже с окраской в жёлтый цвет свежих рубцов кожи), лёгкими коликами и иногда абортами. Температура вскоре снижается. Могут наблюдаться опухлость век, резкое проявление желтухи, конъюнктивит, одно- и двусторонний иридоциклит, миокардит, атаксия, дрожание конечностей, хромота и болезненность мышц, отёки ног, колики, неравномерная перистальтика (диарея или запор) и некрозы кожи (особенно непигментированных частей тела, слизистой оболочки рта и наружных половых органов). Моча красного цвета, переходящего через 3-5 дней в ярко-жёлтый. В моче много гемоглобина, белка и билирубина. Число эритроцитов снижается до 3,55...3,93 млн/мкл (3,55...3,93 x 10¹²/л). СОЭ в пределах 59...80 мм/ч. Лейкоцитарная формула характеризуется нейтрофилией со сдвигом влево до палочкоядерных форм.

У молодняка в возрасте от 1 до 4-х месяцев клинические признаки лептоспироза характеризуются отказом от корма, поносами, ринитами, конъюнктивитами, кашлем, посинением кончиков ушей с последующим некрозом. Молодняк погибает, а взрослые лошади болеют долго. Летальность достигает в среднем 33,0%. При остром течении болезнь продолжается 5-18 дней, летальность — 40,0-60,0%. Лошади вследствие слабости после переболевания 2-3 мес не могут быть использованы для работы [5, 6].

Патологоанатомические изменения характеризуются анемией, желтухой, геморрагическим диатезом, некрозами кожи и слизистых оболочек, дегенеративно-воспалительными изменениями паренхиматозных органов. Морфологическая картина по всем органам характеризуется лимфо-гистиоцитарными воспалительными инфильтрациями, что позволяет считать эти изменения специфическими для лептоспироза [5, 6].

Диагноз на лептоспироз ставят комплексно на основании клинико-эпизоотологических, патологоанатомических

данных и результатов лабораторного исследования (бактериологические и серологические исследования). К сожалению, в последние два десятилетия сложилась ситуация, когда лабораторными службами практически полностью прекращена бактериологическая диагностика лептоспироза людей и животных, а информация по этиологической структуре лептоспироза в регионах накапливается, в основном, на основании серологических исследований в РМА [1, 7, 9, 10].

Лошади племенные, пользовательные, прибывающие с территории Российской Федерации (не являющиеся спортивными лошадьми) — должны быть за месяц до выезда поставлены на профилактический карантин, в течение которого исследованы на сеп, случную болезнь, инфекционную анемию и лептоспироз. Исследования на лептоспироз могут не проводиться при наличии вакцинации против лептоспироза («Инструкция о ветеринарных мероприятиях при отборе и подготовке животных к показу на ВДНХ СССР») [3].

Следует особо остановиться на эпидемиологической проекции лептоспироза. Источник возбудителя инфекции — дикие, сельскохозяйственные и домашние животные. Роль отдельных видов животных как источника лептоспирозной инфекции далеко не одинакова в связи с различной степенью чувствительности их к этим микроорганизмам и с характером ответной реакции на заражение. Животные, у которых в результате инфицирования возникает хронический, а в ряде случаев и бессимптомный процесс, сопровождаемый длительным выделением лептоспир с мочой, имеют наибольшее эпидемиологическое и эпизоотологическое значение. Именно эти животные обеспечивают сохранение лептоспир как биологического вида. Наибольшее значение в природных очагах лептоспироза отводят представителям отряда грызунов, а также насекомоядным (ежи, землеройки). Носительство лептоспир доказано почти у 60 видов грызунов, из которых 53 относят

к семейству мышеобразных и хомякообразных.

Биологическая пластичность лептоспир обуславливает возможность адаптации их к сельскохозяйственным и домашним животным (крупный рогатый скот, свиньи, лошади, собаки), а также к синантропным грызунам (серые крысы, мыши), которые формируют антропоургические очаги инфекции, представляющие основную опасность для человека [5, 7, 8].

Эпидемическая обстановка по лептоспирозам продолжает оставаться неблагополучной, что обусловлено наличием во всех субъектах Российской Федерации природных и хозяйственных очагов, а также формированием новых стойких очагов инфекции как в сельской местности, так и в городах. В стране ежегодно регистрируется в среднем от 1,5 до 2,5 тыс. заболеваний. В последнее десятилетие широкое распространение получил лептоспироз, вызываемый возбудителями серогруппы *Canicola* (основной резервуар — собаки); остается высоким удельный вес иктерогеморрагического лептоспироза в общей структуре заболеваемости (основной резервуар — серая крыса). Именно эти этиологические формы обуславливают высокую летальность людей: в среднем по стране 3,0–4,5%, а на отдельных эндемичных территориях — до 20,0% [1, 4].

Цель работы: изучение эпизоотологических особенностей и этиологической структуры лептоспироза у лошадей в реакции микроагглютинации в условиях г. Санкт-Петербурга.

Материалы и методы исследований

Объектом серологических исследований являлись племенные, пользовательные и спортивные лошади из частных конюшен, конноспортивных комплексов, мини-зоопарков, городского цирка и передвижных цирков.

Лабораторную диагностику лептоспироза проводили в ГУ Санкт-Петербургская ГВЛ и в ФБУН НИИЭМ им. Пастера в соответствии с Методическими указаниями «Эпидемиология, диагностика и профилактика заболеваний людей лептоспи-

розами» [4], ГОСТ 25386-91, Инструкцией ГУВ МСХ РФ от 23.06.92 о мероприятиях по борьбе с лептоспирозом животных [2], Наставлением по применению сывороток групповых лептоспирозных агглютинирующих. Проведение серологического исследования на лептоспироз и оценку результатов обнаружения специфических лептоспирозных антител осуществляли в реакции микроагглютинации (РМА), исследуя парные сыворотки крови лошадей. Для серологической диагностики лептоспироза использовали антигены — живые культуры штаммов лептоспир. Антиген при этом не стандартизирован.

У импортируемого скота и лошадей при изучении этиологической структуры лептоспироза в РМА используют полный набор диагностических штаммов лептоспир, который включает 23 серологические группы (Australis, Autumnalis, Ballum, Bataviae, Canicola, Celledony, Cynopteri, Djasiman, Grippotyphosa, Hebdomadis, Icterohaemorrhagiae, Javanica, Louisiana, Manhao, Mini, Panama, Pomona, Pyrogenes, Ranarum, Sarmin, Sejroe, Shermani, Tarassovi).

У лошадей на объектах ветеринарного надзора, а также при перевозках лошадей внутри Российской Федерации (с известной этиологической структурой лептоспироза), исследования на лептоспироз в РМА проводились нами с парными нативными сыворотками крови лошадей, при использовании эталонных культур диагностических штаммов лептоспир 7 серологических групп (Pomona, Grippotyphosa, Hebdomadis, Icterohaemorrhagiae, Canicola, Tarassovi, Sejroe). Агглютинацию лептоспир выявляли в тёмном поле микроскопа (увеличение 20x10 или 40x1,5-7,0).

Результаты исследований и их обсуждение

На 2015 г. поголовье лошадей в г.Санкт-Петербурге и области составляло около 5000 животных, из них в мегаполисе — около 1500 лошадей.

В результате клинико-эпизоотологических исследований, проведённых

в последнее десятилетие, нами установлено, что основной эпизоотической особенностью лептоспироза лошадей в мегаполисе является преобладание бессимптомных форм в виде лептоспирозной субинфекции. Лептоспироз в отдельных случаях проявлялся в виде желтухи, нарушения координации движения, иридоциклита, поражения мышечной ткани и нервной системы, деформации суставов.

Для своевременного выявления лептоспироза и контроля эпизоотического благополучия поголовья лошадей проводили плановые исследования в РМА сывороток крови от 193 племенных, пользовательных и спортивных лошадей в г. Санкт-Петербурге.

В целях недопущения заноса возбудителя лептоспирозной инфекции на объектах ветеринарного надзора (частные конюшни, конноспортивные комплексы, мини-зоопарки, городской и передвижные цирки) всех поступающих лошадей в период 30-дневного карантина обследовали на лептоспироз в РМА в разведении сыворотки 1:50 с антигенами вышеперечисленных семи серологических групп.

Сыворотки крови лошадей исследовали со следующих исходных разведений: невакцинированных животных — 1:25, вакцинированных животных — 1:50. Разведения сывороток после добавления лептоспирозного антигена соответственно удваиваются (1:50, 1:100). В случае получения положительного результата в исходном разведении, РМА повторяли с дальнейшим разведением сыворотки до предельного титра антител.

РМА является специфичной реакцией, при этом определяется возбудитель, вызвавший болезнь. Перекрёстная адсорбция сывороток крови позволяет производить определение типоспецифических лептоспирозных антител.

В ходе проведения серологических исследований нами установлен значительный уровень инфицированности лептоспирами лошадей в г. Санкт-Петербурге и пригородах мегаполиса: число серопозитивных живот-

ных составило, в среднем: 50,00% от числа исследованных животных. Доминирующими серогруппами лептоспир у лошадей являлись Icterohaemorrhagiae — 47,82%, Tarassovi — 15,94% (табл.1).

Таблица 1 - Результаты серологических исследований на лептоспироз лошадей в РМА

Вид животных	Исследовано в РМА жив-х (гол.)	Выявлено положит. реагирующих жив-х (гол.)	% полож. реагир. жив-х	Доминирующие серогруппы лептоспир	Частота выделения, культур /%
Лошади	138	69	50,00	L.Icterohaemor. L.Tarassovi L.Pomona смешанные реакции	33/47,82% 11/15,94% 6/8,69% 14/20,29%

Считается, что у сельскохозяйственных животных этиологическая структура лептоспироза определяется неодинаковой адгезией лептоспир к клеткам разных видов этих животных. Основными возбудителями лептоспироза крупного рогатого скота чаще всего являются L.Hebdomadis, L.Sejroe, L.Tarassovi, L.Grippotiphosa, L.Pomona; свиней — L.Pomona, L.Tarassovi; у мелкого рогатого скота и лошадей — L.Grippotiphosa, L.Tarassovi, L.Pomona. Факультативными (дополнительными) хозяевами лептоспир у сельскохозяйственных животных являются лептоспиры серогрупп L.Icterohaemorrhagiae и L.Canicola, основными хозяевами последних, соответственно, служат серые крысы и собаки [1, 4, 5]. Нами установлена цикличность в смене доминирующих серогрупп лептоспир у лошадей в г. Санкт-Петербурге и пригородах мегаполиса. В последнее десятилетие произошла замена доминирующей серогруппы Grippotiphosa на серогруппу Icterohaemorrhagiae, то есть на примере лошадей подтверждён относительный характер гостальной специфичности лептоспир.

Иммунологический скрининг лептоспироза лошадей в г. Санкт-Петербурге и пригородах, проведённый нами в последнее десятилетие, показал, что в РМА обнаружены специфические антитела к леп-

тоспирам различных серогрупп в титрах: 1:100 1:400 (в единичных случаях 1:800, 1:1600, 1:3200) чаще к серогруппам лептоспир Icterohaemorrhagiae, Grippotiphosa, Pomona, Tarassovi, реже к серогруппам лептоспир Sejroe, Canicola. Количество положительных реакций у сельскохозяйственных животных с лептоспирами серогруппы Icterohaemorrhagiae постепенно возрастает в разрезе лет. Это можно объяснить постоянным инфицированием животных от крыс, которое заканчивается в абсолютном большинстве случаев образованием антител в сравнительно невысоком титре, а у немногих животных — лептоспираноносительством [6].

По результатам серологического исследования диагноз на лептоспироз считается установленным, а хозяйство (ферму, табун, отделение) — неблагополучным по лептоспирозу, если специфические антитела обнаружены в сыворотке крови при однократном исследовании в РМА в титре 1:100 у вакцинированных и 1:50 и выше у невакцинированных более чем у 20% обследованных животных. Наличие специфических антител в сыворотке крови лошадей в титре 1:50 у невакцинированных и 1:100 у вакцинированных и выше свидетельствует об инфицировании данного животного лептоспирами и возможном лептоспираноносительстве.

Вспышки лептоспироза после ввода в благополучное хозяйство животных-лептоспиноносителей описаны многими исследователями и практическими ветеринарными врачами: например, заражение свиней от крупного рогатого скота; заражение крупного рогатого скота от свиней; заражение ягнят и лошадей от свиней; заражение поросят и телят от свиней; свиней от собак. Внутривидовое перезаражение животных происходит в тех случаях, когда эпизоотический процесс вызывают лептоспиры, основными хозяевами которых являются сельскохозяйственные и синантропные животные [6].

На основании многолетних серологических исследований и с учётом эпизоотологической значимости лептоспироза нами рекомендовано: 1) запрещать поступление лошадей в питомники, конюшни и их продажу без лабораторного обследования на лептоспироз; 2) карантинировать всех вновь поступающих лошадей на срок не менее 30 дней; 3) на объектах,

эпидемиологически значимых по лептоспирозу лошадей (частных конюшнях, конно-спортивных комплексах, ипподромах, зоопарках, цирках), обязательно вакцинировать обслуживающий персонал.

Выводы

Установлен значительный уровень инфицирования лептоспирами лошадей в г. Санкт-Петербурге и пригородах мегаполиса, составляющий 50% от числа исследованных животных. Доминирующими серогруппами лептоспир у лошадей являлись *Icterohaemorrhagiae* — 47,82%, *Tarassovi* — 15,94%. Установлена цикличность в смене доминирующих серогрупп лептоспир у лошадей (*Grippotiphosa* на *Icterohaemorrhagiae*). На примере лошадей подтверждён относительный характер гостальной специфичности лептоспир. На объектах, эпизоотологически значимых по лептоспирозу лошадей (частных конюшнях, конноспортивных комплексах, ипподромах, зоопарках, цирках), рекомендовано обязательно вакцинировать обслуживающий персонал.

Литература

1. Бадра Б.М. Лептоспироз как зооантропоноз в мегаполисе: этиологическая структура, эпизоотологические и эпидемиологические особенности, диагностика, профилактика: дис. ...канд.вет.наук.-СПб,2008.-162с.
2. ГОСТ 25386-91 Животные сельскохозяйственные: Методы лабораторной диагностики лептоспироза.-Группа G 79.- 30с.
3. Инструкция о ветеринарных мероприятиях при отборе и подготовке животных к показу на ВДНХ СССР, утв. ГУВ МСХ СССР 15.04.1982.
4. Лабораторная диагностика лептоспирозов, гл.6 из: Методические указания «Эпидемиология, диагностика и профилактика заболеваний людей лептоспирозами»/Ю.В.Ананьина, А.П.Самсонова, Е.П.Петров и др.- ГУ НИИЭЭиМ.-М.,2002.
5. Малахов, Ю.А. Лептоспироз животных / Ю.А. Малахов, А.Н.Панин, Г.Л.Соболева.- Ярославль,2001.-584 с.
6. Петрова Л.А. Особенности эпизоотического процесса лептоспироза лошадей: дис. ... к.в.н.- п. Персиановский,2005.- 165с.
7. Соболева Г.Л. Новое в диагностике и профилактике лептоспироза животных//Материалы Московской междунар. научно-практич. конф. по лептоспирозу: Диагностика, профилактика и лечение лептоспироза людей и животных.-23 апреля 2007.-М.-Измайлово,2007.-С.57-58.
8. Human leptospirosis: guidance for diagnosis, surveillance and control/ World Health Organization: International Leptospirosis Society.-N.-Y.,2003.-109p.
9. Nardi, J.G. Serological response anti-*Leptospira* in female buffalo calves vaccinated with commercial pentavalent bacterini against leptospirosis / J.G. Nardi, M.G.Ribeiro, S.A.Vasconcellos e.a. // Arq. brasil. Med. Weter. Zootecn. -2006.-vol.58.-N3.-P.299-304.
10. Swai, E.S. Prevalence and factors associated with bovine leptospirosis in small scale dairy farms in Tanga region, Tanzania / E.S.Swai, L.Schoonman, R.Machang,u // Bull. Anim. Health Product. in Africa-2005.-vol.53N1.-P.51-59.

УДК: 636.32:591.469

Соловьева, Л.П., Якубовская, М.Ю., Крайнова, К.А.
Solovieva, L., Yakubovskaya, M., Krainova, K.

Структурная организация выводной системы молочной железы кобыл

Резюме: с использованием анатомического препарирования и рентгенографии были описаны закономерности организации выводной системы в молочной железе холостых взрослых кобыл орловской породы. Морфометрические характеристики, такие как длина и диаметр соскового канала, сосковой цистерны, железистой цистерны, магистральных ходов и междольковых протоков I, II, III и IV порядка, угол впадения протоков, форма железистой цистерны, были использованы при изучении степени развития выводной системы и определении морфологического типа выводной системы в холмах молочной железы на этапе истинной зрелости организма.

Ключевые слова: кобыла, молочная железа, правая и левая половины вымени, краниальные и каудальные холмы, выводная системы, протоки, морфологический тип выводной системы.

The structural organization of the mammary gland of the lactating mare

Summary: with the use of anatomical dissection and radiographic patterns were described by the organization excretory system in the mammary gland unmarried adult mares Orlov breed. Morphometric characteristics, such as length and diameter of the teat canal, teat cistern, glandular tank, main courses and interlobular ducts I, II, III, IV orders, angle confluence ducts form the glandular tanks were used in the study of the degree of excretory system and determining the morphological type pin in the hills of breast cancer at a stage of maturity of the truth of the body.

Keywords: mare, breast, right and left halves of the udder, cranial and caudal hills, the lead-out system, ducts, morphological type of excretory system.

Введение

В современных экономических условиях практическое коневодство имеет многосторонний характер хозяйствен-

ного использования. Наряду с использованием лошадей на сельскохозяйственных работах и спортивных мероприятиях, всё более существенное место

в системе внутриотраслевого разделения труда занимает продуктивное коневодство (мясное и молочное), в котором невозможно достичь положительных результатов без знаний закономерностей структурной организации молочной железы кобыл. Именно молочная железа и способность вскармливать новорожденных животных молоком являются одними из важнейших филогенетических приобретений эволюции позвоночных.

Всестороннее изучение и раскрытие закономерностей строения молочной железы лошадей в онтогенезе являются биологической основой для разработки вопросов воспроизводства, полноценного кормления и выращивания новорожденных жеребят, а также получения молока для производства кумыса. Поскольку молочная железа является вторичным половым признаком, то ее функциональная деятельность тесно взаимосвязана с функцией половых органов самки. В настоящее время достаточно подробно изучены механизмы взаимоотношения этих органов у крупного и мелкого рогатого скота, свиней. В результате исследований выявлены изменения паренхимы и стромы, их соотношение в связи с породой, возрастом, физиологическим состоянием организма, морфологическим типом выводной системы и другими факторами [1, 4, 6].

Несмотря на многочисленные исследования по развитию, строению и функции молочной железы сельскохозяйственных животных, остается много нерешенных вопросов в отношении закономерностей структурной организации этого органа при разных физиологических состояниях организма у кобыл.

Важно заметить, что зоотехники-коневоды не придают должного значения морфологии молочной железы кобыл, которая непосредственно связана с секрецией молока. Молочная

железа кобыл, как и всех млекопитающих, — это сложноорганизованный орган, состоящий из секреторной, тесно связанной с протоковой системой (паренхимы), миоэпителиальной и гладкомышечной, соединительной (стромы) и жировой тканями. В ней расположена густая сеть кровеносных и лимфатических сосудов, нервы и нервные окончания.

Морфологию молочной железы и её продуктивные качества у кобыл изучали Г. В. Ахметшина, И. А. Ахатова (2005, 2006) и другие ученые [2, 3, 8].

В данном научном направлении остаётся много проблем, в частности, морфологов в большей степени интересуют вопросы, связанные с изменчивостью структурных компонентов паренхимы молочной железы кобылиц в разные периоды постнатального онтогенеза [7]. Практически отсутствуют сведения, касающиеся морфологии выводной системы молочной железы у взрослых холостых кобыл, а также её морфометрическая характеристика на данном этапе развития.

Целью работы явилось изучение закономерностей структурной организации выводной системы молочной железы холостых кобыл на этапе истинной зрелости организма.

Материал и методы исследований

Объектом изучения служили лошади орловской породы (n=5). Биологическим материалом для исследования явилось молочные железы взрослых холостых кобыл. Сбор материала проводился в АОЗ «Медведки» Сусанинского района Костромской области.

Макроскопическое строение молочной железы изучалось глазомерно. Визуальная оценка дополнялась взятием основных промеров вымени в день получения материала (обхват, длина, ширина, глубина вымени, условный объём железы; длина и диаметр сосков, расстояние между сосками). На основании

промеров железы рассчитывался условный объём органа по формуле Г.П. Легошина (1964):

$$V=3/4 \times \pi \times a \times b \times c,$$

где $\pi = 3,14$; a - $1/2$ длины железы; b - $1/2$ ширины железы; c - глубина железы.

Масса органа определялась при помощи лабораторных весов с точностью до одного грамма.

При изучении закономерностей структурной организации выводной системы в молочных холмах железы использовали анатомическое препарирование, рентгенографический и морфометрический методы исследования.

Анатомическому препарированию подвергали свежие или замороженные железы, полученные от убитых животных, выбракованных по причинам, не связанным с заболеваниями молочной железы, по методике З.П. Андреевой [1]. В основе этой методики лежат сагиттальные разрезы от верхушки соска до основания молочной железы с последующим препарированием протоков. Результаты препарирования протоколировали, препараты фотографировали.

Исследования выводной системы в молочной железе проводили путём рентгенографии контрастированных свежих препаратов по методике Э.Ф. Ложкина (1988) [6]. Для контрастирования выводной системы препарата молочной железы использовали водную взвесь сульфата бария с последующей фильтрацией через несколько слоев марли. Предварительно сульфат бария измельчали пестиком в фарфоровой ступке. Затем в широкогорлом стакане сульфат бария растворяли в теплой воде из расчёта 50 г препарата на 100 мл H_2O . Заполнение ёмкостей выводной системы проводилось через молочный катетер небольшого диаметра, который вводили в сосковый канал, сосковую цистерну и дистальный отдел железистой цистерны шприцем «Рекорд», ёмкостью 200 мл, под

малым давлением. Соответствующая методика предусматривает заполнение молочной цистерны, магистральных ходов и междольковых протоков I, II, III и IV порядка.

После заполнения выводной системы контрастным веществом производили рентгенографию на рентгеновском аппарате «Арман». С каждого вымени делали несколько снимков в разных проекциях. Вначале железу исследовали с донной стороны (одновременно обе половины — проекция всех четырёх холмов), затем отдельно каждую половину железы (проекция с латеральной или медиальной поверхности). Для этого железу препарировали по подвешивающей связке на две половины, каждая из которых подвергалась рентгенографии с латеральной и медиальной поверхностей.

Для рентгенографии использовали стандартные кассеты, размером сопоставимым с величиной исследуемого препарата (18x24). Кассеты эксплуатировались с обязательным применением усиливающих экранов типа ЭУИ-1 или ЭУ-ВИА и рентгеноплёнки РМ-1 или РМ-В. Кассету укладывали на стол крышкой вверх. Чтобы экран всегда был чистым и сухим, под влажный препарат на кассету помещали полиэтиленовую пленку. Расстояние препарата до рентгеновского излучателя составляло около 50-60 см. Режим экспозиции подбирали опытным путём в зависимости от величины препарата; он был от 4 до 7 mAs. Проявление рентгеновской пленки осуществляли в стандартных проявляющих и фиксирующих реактивах при соответствующих условиях.

На анатомических препаратах и рентгеновских снимках изучали морфометрическую характеристику структурных элементов выводной системы, т.е. производили измерения длины соскового канала, длины и ширины сосковой и железистой цистерны, диаметра и длины основных молочных ходов, а также угла отхождения про-

токов разного калибра. Все измерения заносили в протоколы. Статистическую обработку цифровых данных проводили по Г.Ф. Лакину (1980) [5].

Результаты эксперимента и их обсуждение

Результаты исследований показали, что у взрослых холостых кобыл молочная железа представляет собой орган плотной консистенции с умеренно развитой жировой подушкой.

У лошадей, как и у всех непарнокопытных животных, молочная железа локализована в паховой области, представляет собой компактный орган округло-овальной формы плотной консистенции. Снаружи железа покрыта тонкой, нежной, гладкой кожей со слабо развитым волосным покровом. Кожа, как на теле железы, так и на сосках содержит потовые и сальные железы.



Рисунок 1 - Препарат молочной железы восьмилетней кобылы орловской породы:

1 - левая половина вымени; 2 - правая половина вымени; 3 - левый сосок; 4 - правый сосок; 5 - отверстие первого соскового канала; 6 - отверстие второго соскового канала.

Молочная железа имеет основание, тело и дно, на котором расположены два соска. Тело железы разделено межсосковым сагиттальным желобом на две половины — правую и левую. Каждая половина состоит из двух визуально неразличимых холмов (краниального и каудального),

слитых в одно функциональное целое. На верхушке соска заметны два отверстия сосковых каналов (рисунок 1).

У взрослых кобыл масса железы в среднем равна 1301 ± 37 г. Параметры молочной железы составляют: длина - $20,60 \pm 0,80$ см, ширина - $18,30 \pm 0,70$ см, глубина - $6,90 \pm 0,15$ см, обхват - $69,80 \pm 9,50$ см, условный объём - 1520 см³. Соски конической формы длиной $2,30 \pm 0,05$ см, их диаметр - $2,80 \pm 0,07$ см, расстояние между сосками - $5,80 \pm 0,64$ см.

Анализ макропрепаратов и рентгенограмм показал, что у лошадей выводная система в каждой половине вымени представлена двумя пакетами желез, не сообщающимися между собой, а в железе в целом четыре пакета (рисунок 2).

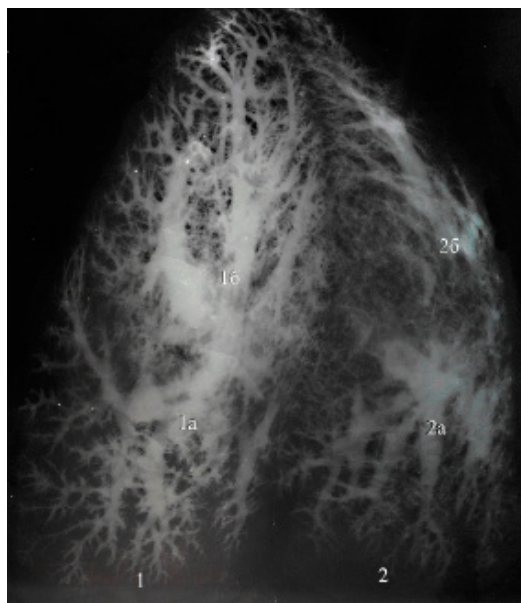


Рисунок 2 – Рентгенограмма тотального препарата молочной железы восьмилетней кобылы орловской породы:

1 - левая половина железы; 1а - протоковое поле левого краниального молочного холма; 1б - протоковое поле левого каудального молочного холма; 2 - правая половина железы; 2а - протоковое поле правого краниального молочного холма; 2б - протоковое поле правого каудального молочного холма.

На основании морфометрического анализа выводной системы в молочных холмах на рентгенограммах можно отметить, что в среднем площадь протокового поля одного холма равна $6148,50 \pm 47,50 \text{ мм}^2$, а всей половины вымени — $12330,80 \pm 38,30 \text{ мм}^2$.

По локализации все структурные компоненты выводной системы в каждом холме железы можно разделить на три анатомических отдела: дистальный — сосковый канал и сосковая цистерна; средний — железистая цистерна; проксимальный — протоки разного калибра. Таким образом, у кобылы в каждой половине молочной железы два сосковых канала, две сосковые цистерны, две железистые цистерны и две системы протоков разного калибра (рисунок 3).

У холостых кобыл длина соскового канала варьировала от 8,70 до 12,50 мм, в среднем составила $11,20 \pm 0,04$ мм, при диаметре $1,71 \pm 0,02$ мм. Изнутри сосковый канал выстлан слизистой оболочкой, которую покрывает многослойный плоский слабоороговевающий эпителий. Слизистая оболочка соскового канала собрана в продольные складки, переходящие на слизистую оболочку сосковой цистерны. Здесь складки укрупняются. Между продольными складками расположены более мелкие поперечные или в виде мелкой сеточки складки. Основу складок составляет рыхлая волокнистая соединительная ткань. Параметры (длина×диаметр) сосковой цистерны равны $12,10 \pm 0,90 \times 9,10 \pm 0,05 \text{ мм}$ ($P < 0,05$). Следует отметить, что размеры (длина и диаметр) соскового канала и сосковой цистерны в краниальных и каудальных холмах как в пределах одной половины, так и железы в целом изменялись незначительно.

Граница между дистальным и средним отделами проходит у основания соска, где круговая складка делит молочную цистерну на железистый и сосковый отделы.

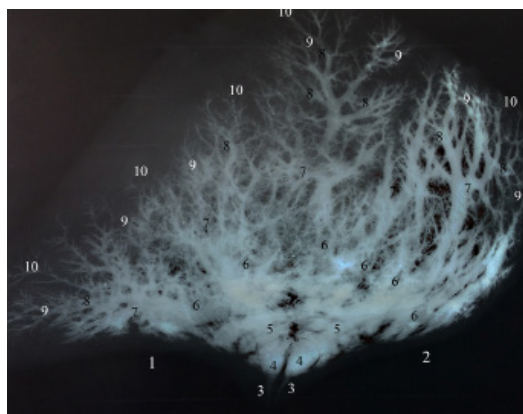


Рисунок 3 - Рентгенограмма препарата правой половины молочной железы восьмимесячной кобылы орловской породы:

1 - краниальный холм (рассыпной тип выводной системы); 2 - каудальный холм (смешанный тип выводной системы); 3 - сосковые каналы; 4 - сосковые цистерны; 5 - железистые цистерны; 6 - магистральные ходы; 7 - протоки I порядка; 8 - протоки II порядка; 9 - протоки III порядка; 10 - протоки IV порядка.

Средний отдел — это железистая цистерна. Практически все цистерны как в одной половине, так и в целом вымени похожи по форме и общей конфигурации стенок. У кобыл форма цистерны преимущественно овальная, но слегка удлиненная (85%). Соотношение большого и малого диаметров железистой цистерны 2:1, или $16,70 \pm 0,40 \times 8,20 \pm 0,05$ мм. В 15% случаев были отмечены железистые цистерны округлой формы с индексом 1,03, которые обнаружены только в краниальных холмах.

Слизистая оболочка железистой цистерны несёт на своей поверхности хорошо выраженные крупные складки, ниши, лунки, полости, в стенках которых открываются крупные протоки. В большинстве случаев железистая цистерна отчётливо разделена поперечными складками на проксимальный и дистальный отделы. В проксимальном отделе железистой цистерны

встречаются продольные и поперечные складки, а дистальный отдел имеет ограниченное количество складок.

Проксимальный отдел выводной системы представлен протоками разного калибра. Так, у лошадей в железистые цистерны краниальных холмов органа впадает 4-6, а каудальных — 3-5 и более крупных протоков или магистральных ходов, собирающих в свою очередь все междольковые протоки меньших калибров, берущие своё начало от внутريدольковых протоков, которые формируются в результате слияния альвеолотрубок. Междольковые протоки хорошо выражены на рентгенограммах и анатомических препаратах.

В краниальных железках длина магистральных ходов изменялась от 40,6 до 100,1мм, в среднем составила $86,70 \pm 6,80$ мм, диаметр $7,90 \pm 0,17$ мм ($P < 0,05$), в каудальных — от 87,30 до 130,70 мм (в среднем $109,30 \pm 11,80$ мм, диаметр $8,10 \pm 0,15$ мм ($P < 0,05$). Далее как в краниальных, так и в каудальных холмах в магистральные ходы под углом $53 \pm 2,27^\circ$ впадают протоки I порядка длиной от 15,40 до 54,80мм, в среднем $35,10 \pm 1,90$ мм, диаметр $5,20 \pm 0,30$ мм. Протоки I порядка под углом $42,00 \pm 1,10^\circ$ принимают протоки II порядка (длина $20,10 \pm 0,90$ мм, диаметр $2,10 \pm 0,30$ мм). Протоки II порядка под углом $24,70 \pm 1,30^\circ$ принимают протоки III порядка (длина $8,10 \pm 0,70$ мм, диаметр $0,83 \pm 0,01$ мм), которые в свою очередь, собирают протоки IV порядка (длина $5,40 \pm 0,40$ мм, диаметр $0,63 \pm 0,001$ мм).

Устья междольковых протоков I порядка отделены от воспринимающих их молочных ходов сложной системой мелких складок, расположенных в разных направлениях по отношению друг к другу. Они формируют складчато-клапанный аппарат, регулирующий приток секрета из вышележащих в нижележащие отделы выводной системы.

Следует отметить, что на анатомических препаратах можно было видеть,

как одна складка отгораживает устья нескольких разнокалиберных протоков, а калибр междолькового протока чётко определяется на рентгенограммах.

Морфометрический анализ междольковых протоков показал, что среди всех междольковых протоков (I, II, III, IV порядка) можно выделить подтипы: большие, средние и малые. Так, например, длина протоков I порядка большого калибра варьировала от 3,50 до 5,40мм, среднего - от 2,00 до 3,40мм, малого - от 1,90 до 0,90мм и т.д.

Анализ протоковой системы железы показал, что по количеству впадающих в железистую цистерну магистральных ходов в молочных холмах кобылиц сформированы два морфологических типа выводной системы: смешанный (55,00%) и рассыпной (45,00%). При смешанном типе выводной системы в железистую цистерну впадает 3-4 крупных протока, а при рассыпном типе - 4-6 и более протоков, которые расположены равномерно по всем областям холма. Следует заметить, что при смешанном типе железистая цистерна имеет овальную форму, деление её на проксимальный и дистальный отделы хорошо выражено. При рассыпном типе железистая цистерна более короткая, округлая, и её деление на отделы часто не происходит.

Следовательно, классификация выводной системы по морфологическим типам ветвления молочных протоков, принятая для других видов сельскохозяйственных животных, приемлема и для выводной системы молочной железы кобылиц.

Выводы

1. Молочная железа кобыл локализована в паховой области, представляет собой компактный орган округло-овальной формы плотной консистенции, с умеренно развитой жировой подушкой. Снаружи железа покрыта тонкой, нежной, гладкой кожей со слабо развитым волосным покровом.

2. Молочная железа кобыл имеет две половины — правую и левую. Каждая

половина состоит из двух визуально неразделённых холмов (краниального и каудального), слитых в одно функциональное целое, заканчивающееся соском, на верхушке которого открываются два сосковых отверстия.

3. Краниальные и каудальные молочные холмы каждой половины железы имеют самостоятельную многоступенчатую выводную систему. Она представлена последовательным слиянием следующих структур:

1) соскового канала; 2) сосковой цистерны; 3) железистой цистерны; 4) молочных ходов; 5) протоков I порядка (большие, средние, малые); 6) протоков II порядка (большие, средние, малые); 7) протоков III порядка (большие,

средние, малые); 8) протоков IV порядка (большие, средние, малые), которые далее переходят во внутريدольковые протоки.

Структурные элементы выводной системы в пределах одной половины молочной железы не сообщаются между собой.

4. В молочных холмах вымени взрослых холостых кобыл орловской породы выявлены два морфологических типа выводной системы: смешанный (55,00%) и рассыпной (45,00%). При смешанном типе выводной системы в железистую цистерну впадает 3-4 крупных протока, а при рассыпном типе - 4-6 и более протоков, которые расположены равномерно по всем областям холма.

Литература

1. Андреева, З.П. О типах ветвления молочных протоков у телок и нетелей / З.П. Андреева // Труды Свердловского СХИ. - 1970. - Т. 20. - С. 3-6.
2. Ахметшина, Г.В. Морфологические и функциональные параметры молочной железы башкырских кобыл различных генотипов / Г.В. Ахметшина, И.А. Ахатова // Студенческая наука — взгляд в будущее Материалы Всероссийской студенческой конференции / Красноярск, 2006. - Ч. 1 - С. 319-320.
3. Ахметшина, Г.В. Технологические параметры молочной железы и маститоустойчивость кобыл / Г.В. Ахметшина, И.А. Ахатова // Актуальные проблемы и пути развития животноводства в Республике Башкортостан / Сборник материалов научно-практической конференции / Уфа, 2005. - С. 73-75.
4. Грачев, И.И. Особенности емкостной системы молочной железы коров и коз и скорость выведения молока / И.И. Грачев, В.И. Шерешков, В.С. Узбеков, В.С. Беззубцев // Сельскохозяйственная биология. - 1984. - № 12. - С. 8-10.
5. Лакин, Г.Ф. Биометрия / Г.Ф. Лакин. - М., 1980. - 296 с.
6. Ложкин, Э.Ф. Рентгенографический способ определения типа протоковой системы вымени коров / Э.Ф. Ложкин // Авторское свидетельство. - 1988. - N 1428354.
7. Царева, С.В. О выводной системе вымени лактирующих кобылиц / С.В. Царева // Сб. науч. тр./ Свердловского СХИ. - М., 1988. - С. 84.
8. Горлов, И.Ф. Продуктивные качества кобыл разного генотипа / И.Ф. Горлов, М.А. Коханов // Вестник РАСХН. 2007. - № 3. - С. 87.

УДК: 636.1.083.42

Черновалов, Д.С., Стекольников, А.А.
Chernovalov, D., Stekolnikov, A.

Современные материалы, применяемые в ортопедической ковке лошадей

Резюме: проведён обзор и описан принцип действия современных материалов используемых при ковке копыт лошадей и пони.

Ключевые слова: лошадь, копыто, подкова, ковка лошади.

The modern materials in horseshoeing

Summary: the observation and first principals of modern materials using in horseshoeing

Keywords: horse, hoof, horseshoe, horseshoeing.

Введение

В большинстве случаев для ковки лошадей и пони используются подковы из стали, вдобавок к этому, широкое распространение получили алюминий, резина, пластик, кожа. Для заполнения копыта стали использовать силиконы, для восстановления копытной стенки — композитные быстротвердеющие пластические массы.

Материалы и методы исследования

Материалом для проведения исследования послужили 300 лошадей, содержащихся в частных конюшнях и конно-спортивных клубах Санкт-Петербурга и Ленинградской области, подковы для верховых лошадей из стали и алюминия марок Mustad, Werkman, Kerkhaert, подковы для жеребят Dallmer, силикон и искусственный копытный рог Vettec. Повсеместно, на протяжении трёх лет,

проводилась ковка лошадей на разные марки и модели стальных и алюминиевых подков, с последующей оценкой состояния износа.

Результаты исследований и их обсуждение

Перед тем как рассмотреть каждый материал в отдельности и принципы их применения, нужно вспомнить о копыте и его механизме, ведь именно механизм копыта является основополагающим критерием, с помощью которого оценивается правильность выбора того или иного материала.

Копыто представляет собой изменённую структуру кожи, которая охватывает дистальную фалангу и челночную кости. Роговая стенка копыта тянется от венечной каймы до подошвы. На роговой стенке копыта различают три слоя. Они так прочно связаны друг с

другом, что не пропускают воду и жир. Наружный слой (глазурь) образован плоскими роговыми клетками. Средний слой, пигментированный, толщиной до 15 мм, образован трубчатым рогом, трубочки соединяются между собой специальным рогоподобным веществом. Трубчатый рог не разбухает в воде; расширяясь к подошве, он становится толще и мягче. Количество связующего вещества возрастает, рог становится рыхлым, ломким и теряет эластичность. Самую глубокую часть стенки формирует листочковый слой, состоящий из первичных и вторичных эпидермальных листочков; между ними «проникают» листочки основы кожи копыта, образуя прочное эластичное соединение. Во время движения, этот слой принимает на себя большую часть нагрузки.

Роговая капсула копыта, поставленная почти вертикально, расширяется к подошвенной поверхности; эта форма обеспечивает оптимальное распределение нагрузки на подошву и стенки копыта. Во время движения лошади форма копытной капсулы постоянно меняется в результате циклических изменений нагрузки на копыто. При опоре копыто наиболее сильно расширяется в пяточной и боковой частях, за счёт чего происходит поглощение и рассеивание до 4,0% энергии удара, эту особенность называют амортизационным механизмом копыта. Его интенсивность и возможные нарушения зависят от таких факторов как твёрдость грунта, форма копыта, полноценность моциона лошади, эластичность рога копыта, наличие болезней копыта, вес лошади и всадника, постановка конечностей, дефекты ковки и расчистки и т.п.

Также на механизм копыта влияет материал подковы. Оптимальным считается использование стальных подков. Сталь, имея высокую твёрдость, позволяет беспрепятственно скользить копытной стенке по подкове, не ограничивая тем самым копытный механизм. Износ стальной подковы за восемь

недель носки, со стороны её прилегания к копыту, составляет около 0,5 мм в глубину.

Также широкое распространение получили алюминиевые подковы. Считается, что такие подковы лучше гасят удар копыта о грунт, и лошадь будет чувствовать себя более комфортно на твёрдом грунте. Этот вывод делается на основании того, что алюминий гораздо мягче стали и будет гасить энергию удара о грунт. Алюминий является очень лёгким металлом, и это его свойство используется при изготовлении ортопедических подков различных моделей; такие элементы подковы как клин, перемычка, закрытая подошва, широкие ветки, реализованные в алюминии, не увеличивают массу подковы. Тем самым они не влияют на инерцию движения конечности. К отрицательным свойствам алюминия можно отнести высокую стоимость, по сравнению со стальными подковами, быстрый износ, увеличение толщины подковы для придания прочности и влияние на копытный механизм. Копытная стенка как бы «вязнет» в мягком алюминии; износ поверхности подковы, прилегающей к копытной стенке, достигает 2 мм в глубину.

Также на рынке присутствует небольшой сегмент подков, состоящих из комбинации таких материалов как алюминий + пластик или каучук. Так называемые «полицейские» подковы состоят из алюминиевой основы, придающей жесткость конструкции, и толстой каучуковой внешней части, которая обеспечивает долгую носку подковы при работе лошади по асфальту. При этом толщина подковы составляет около 30 мм. Она крепится к копыту с помощью гвоздей. Пластик в комбинации с алюминием преследует своей целью изменить способ прикрепления. Такие подковы крепятся к копыту при помощи клея, и используются в тех случаях, когда нет возможности вбивать гвозди в копытную стенку, например, из-за

её высокой степени разрушения или высокой чувствительности копыта. Для жеребят, при терапии дефектов постановки конечностей, используются подковы из пластика. Из-за невозможности подгонки такой подковы, разница конфигурации между стенкой копыта и подковой компенсируется специальным объёмным клеем.

Довольно частым материалом в практике кузнеца-коваля является силикон — материал, который в жидком или пластичном состоянии способен принять форму изгиба подошвы и стрелки, и, затвердев через короткий промежуток времени (обычно около 10 минут), сохранить определённую степень твёрдости, которая регламентируется производителем. Силикон может использоваться в качестве супинатора — предотвращая чрезмерное подвёртывание пятки копыта, амортизатора — распределяя энергию удара о землю в обход копытного механизма на кости конечности, преграды — препятствующей прободению подошвы при сильной ротации копытной кости в случаях ламинита.

В повседневной практике кузнец-коваль использует так называемые

фильцы — прокладки (стельки) между копытом и подковой. Они изготавливаются из полиуретана, пластика, резины, стальной фольги, кожи и комбинации этих материалов. Фильцы используют для различных целей, исходя из условий эксплуатации лошади или установленного диагноза.

И последняя категория материалов — искусственный копытный рог. Это материалы эпоксидной природы, используемые для компенсации дефектов трубчатого слоя копытного рога (например, трещин). Материал наносится на предварительно подготовленное место дефекта в жидком состоянии, и через 20 минут, затвердев, становится, по своей плотности, похож на рог: может обрабатываться как копыто, в т.ч. в него можно забивать гвозди.

Выводы

Подводя итог, мы предлагаем использовать оптимальный, на сегодняшний день материал для ковки копыт лошадей и пони — сталь, т.к. она обладает всеми необходимыми для этого свойствами; остальные материалы показаны в большей степени при ковке лошадей с патологиями копыт или конечностей.

Литература

1. Ковач, М. Ортопедические заболевания лошадей. Современные методы диагностики и лечения. М.: ООО «Королевский издательский дом», 2013.
2. Нассау, Р. Пороки и болезни копыт: проблемы ковки. Строение копыта. Расчистка и ковка. Пороки копыт и способы их устранения. Заболевания копыт и их лечение / Пер. с англ. С. Розенфельд, М. Жуковой.-М.: «Аквариум -Принт», 2009.
3. Стекольников, А.А., Семенов, Б.С., Молоканов, В.А., Веремей, Э.И. Ветеринарная ортопедия.-М.: Колос С, 2009.
4. Зеленецкий, Н.В. Анатомия лошади (учебное пособие). Том 1. Соматические системы. Издание 2-е, дополненное, уточнённое. - СПб, «Информационно-консалтинговый центр», - 2014, 267 с.
5. Зеленецкий, Н.В., Зеленецкий, К.Н. Анатомия животных. - СПб, издательство «Лань», 2014, 844 с.

УДК: 611.41:591.441

Андреева, С.Д.
Andreeva, S.

Сравнительно-видовая характеристика стромы селезёнки млекопитающих

***Резюме:** анализ морфологических структур селезёнки помогает при диагностике иммуносупрессивных состояний, а также при разработке новых лечебных мероприятий. Структурное многообразие селезёнки млекопитающих, связанное с видовыми особенностями как анатомическими, так и физиологическими, обуславливает преобладание определённых функций, выполняемых этим сложным органом.*

***Ключевые слова:** селезёнка, капсула, трабекулы, млекопитающие.*

Comparative characteristic of the stroma of the spleen mammals

***Summary:** the analysis of morphological structures of the spleen helps in the diagnosis of immunosuppressive States, as well as in the development of new therapeutic interventions. The structural diversity of the spleen mammals, with species-related anatomical and physiological, leads to the predominance of certain functions of this organ.*

***Keywords:** spleen, capsule, trabeculae, mammals*

Введение

В экспериментальной медицине селезёнка лабораторных животных исследуется для изучения влияния лекарственных препаратов или физических воздействий на организм в целом и на иммунную систему, в частности. (Кормилина Н.В., 2006; Перцов С.С., 2006; Suttie A.W., 2006; Шевцов А.Р. и др., 2006; Гасанов А.Б., 2009; Вишневская Т.Я., 2009; Молдавская А.А. и др., 2009). В настоящее время интерес к селезёнке разделён между специалистами различных областей: анатомами, иммунологами, хирургами и многими другими. До сих пор интерпретация

патологических изменений селезёнки представляет определённые сложности для морфологов. Большие затруднения вызывает оценка взаимоотношений сосудистого русла и отделов, отвечающих за иммунные процессы. Одним из барьеров в развитии понимания гистофизиологии селезёнки оказалось то, что в большинстве учебников описания составляющих белой и красной пульпы построены на оценке материала, полученного от грызунов и других лабораторных животных. А значительная межвидовая изменчивость структуры этого сложного органа практически не учитывалась. Вместе с тем, межвидовые

различия в структуре селезёнки млекопитающих в большинстве своем зависят от преобладающих функций, возложенных на этот орган у разных видов животных и человека. Однако сведения о морфофункциональных особенностях селезёнки млекопитающих животных и человека до сих пор являются разрозненными и несистематизированными (Федоровская Н.С., Андреева С.Д. и др., 2011).

Материал и методы исследования

Для микроскопического исследования иссекали кусочки селезёнки с капсулой объемом 1см³ 10 видов животных представителей класса млекопитающих (таблица 1). Обработывали их по стандартным гистологическим методикам с окраской азуром, по Ван-Гизону, гематоксилином и эозином. Полученные цифровые данные обработаны компьютерной программой «Primer of Biostatistics», версия 4,03. Для каждой величины определяли среднее арифметическое значение (M), среднестатистическую ошибку средней величины ($\pm m$) и достоверность разницы между средними арифметическими двух вариационных рядов по критерию Ньюмена-Кейлса при уровне вероятности $p \leq 0,05$. Фотографирование микропрепаратов производили с помощью цифрового аппарата в системе микроскопа Leica-150. Описание гистопрепаратов дано в соответствии с Terminologia histological (2008).

Результаты исследования и их обсуждение

Селезёнка всех млекопитающих покрыта брюшиной и капсулой (capsula, tunica fibrosa) из плотной волокнистой соединительной ткани. Капсула состоит из двух слоев, определяющихся за счёт ориентации коллагеновых волокон. В поверхностном слое эти волокна более толстые и однородные, глубже они становятся тоньше.

От капсулы вглубь органа отходят трабекулы (trabeculae lienis), которые разветвляются и анастомозируют друг с другом, проникая в пульпу. Капсула и трабекулы в селезёнке составляют её опорно-сократительный и амортизи-

рующий аппарат, помогающий быстро изменять объём органа.

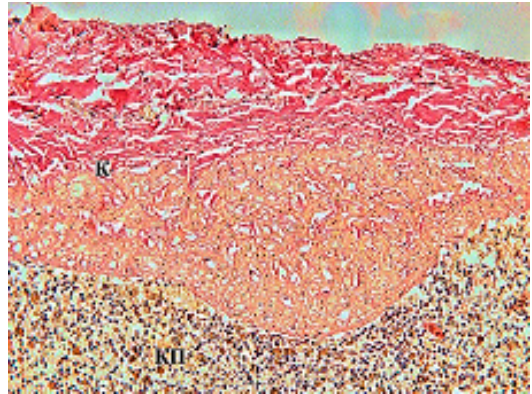

Рисунок 1а – Селезёнка лошади, возраст 3 года:

К - капсула; КП - красная пульпа. Окраска по Ван-Гизону. Ок. x 10, об. x 20.

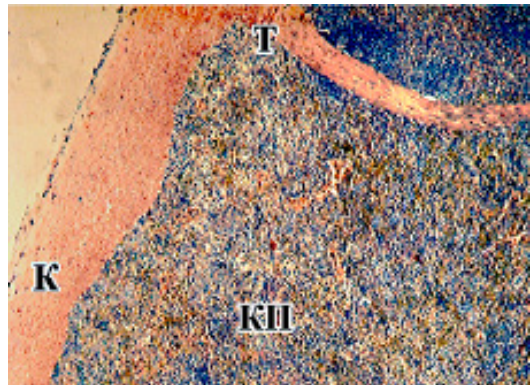


Рисунок 1б – Селезёнка крупного рогатого скота, возраст 5 лет:

К – капсула; Т – трабекула; КП- красная пульпа. Окраска азуром II и эозином. Ок. x 10, об. x 4.

У млекопитающих животных отмечаются различия в содержании миоцитов и коллагеновых волокон в капсуле и трабекулах, а также в количестве самих трабекул. Толщина капсулы на разных поверхностях этого органа неодинакова, наиболее толстая она в воротах селезёнки. Данные толщины капсулы представлены в таблице 1. Показано, что крупные млекопитающие (лошадь, крупный рогатый скот)

имеют более толстые капсулы, это является вполне логичным (рисунки 1а, 1б). Толщина капсулы у лошади колеблется в пределах от $157,0 \pm 12,5$ до $584,0 \pm 50,3$ мкм в зависимости от топографии взятого участка. У крупного рогатого скота вариации толщины от $209,0 \pm 10,2$ до $367,0 \pm 35,6$ мкм.

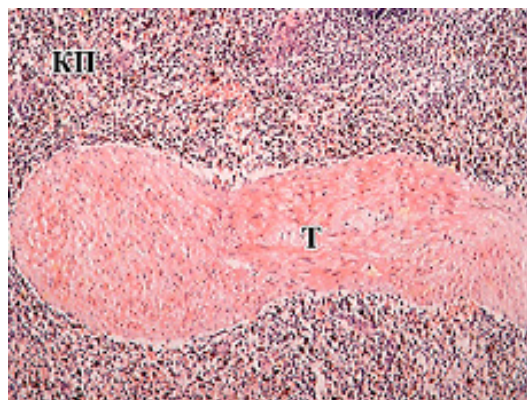


Рисунок 2.а – Селезёнка лошади, возраст 3 года:

Т – трабекула; КП – красная пульпа. Окраска гематоксилином и эозином. Ок. х 10, об.х 10.

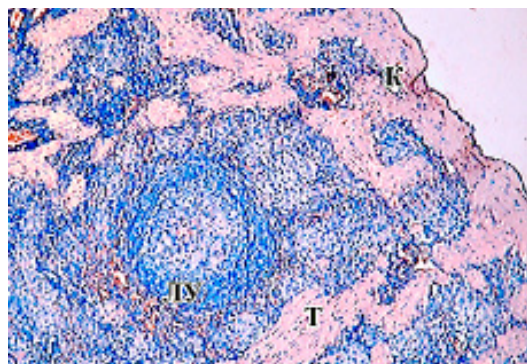


Рисунок 2.б – Селезёнка кошки, возраст 6 лет:

К – капсула; Т – трабекула; ЛУ – лимфоидный узелок. Окраска азуром II и эозином. Об. х 10, ок. х 10.

Однако при рассмотрении относительных показателей площадей трабекул можно определить, что опорно-сократительный аппарат наиболее развит у собак, кошек и лошадей. Всех представителей этой группы объединяет свойство селе-

зёнки к депонированию крови (рисунки 2а, 2б). При гистологическом и гистохимическом исследовании подтверждается наличие, особенно в трабекулах лошадей, большого количества мышечных клеток. По отношению к площади капсулы на площадь трабекул приходится у лошади 14,0%, у собак – 23,8%, у кошек – 20,4%, что свидетельствует о хорошо развитом соединительнотканном каркасе органа (рисунок 4).

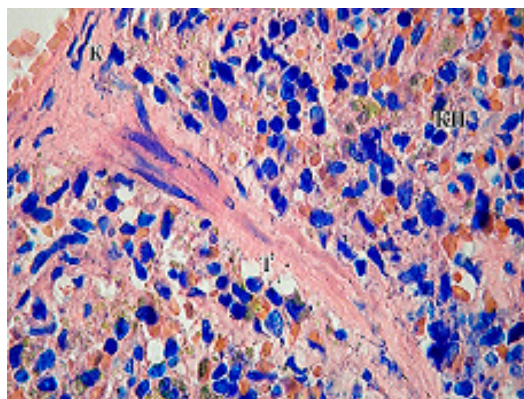


Рисунок 3.а – Селезёнка крысы, возраст 6 месяцев:

К – капсула; Т – трабекула; КП – красная пульпа. Окраска азуром II и эозином. Ок. х 10, об.х 100.

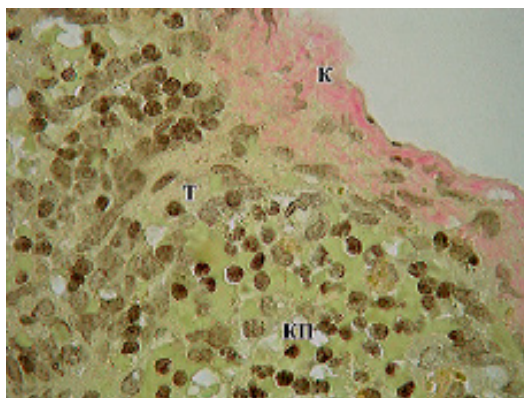


Рисунок 3.б – Селезёнка белой мыши, возраст 6 месяцев:

К – капсула; Т – трабекула; КП – красная пульпа. Окраска по Ван-Гизону. Ок.х10.Об. х 100.

Вместе с тем у других животных (мыши, крысы, кролики, морские свинки)

Таблица 1 – Толщина капсулы селезёнки млекопитающих

Вид	Толщина капсулы, мкм	
	Минимальный размер, М±m	Максимальный размер, М±m
Мышь, n = 10	6,5±0,3	41,2±4,2
Крыса, n = 10	8,9±0,6	22,8±2,5
Кролик, n = 10	22,6±1,5	136,0±10,3
Морская свинка, n = 10	31,5±2,5	56,5±4,5
Крупный рогатый скот, n =5	209,0±10,2	367,0±35,6
Лошадь, n = 3	157,0±12,5	584,0±50,3
Лиса, n = 10	14,5±1,5	47,6±4,5
Свинья, n = 10	96,1±7,8	321,0±30,2
Кошка, n = 5	42,8±3,9	107,0±10,2
Собака, n = 5	71,1±6,9	200,0±18,5
Человек, n = 10	59,7±5,5	153,9±17,4

Примечание: количество полей зрения в препарате – 20

капсула и трабекулярные структуры развиты слабо. Наименьшие абсолютные показатели толщины капсулы у белых мышей (6,5±0,3 – 41,2±4,2 мкм), незначительно толще капсула селезёнки у белой крысы (8,9±0,6 – 22,8±2,5 мкм), кролика (22,6±1,5 – 136,0±10,3 мкм), морской свинки (31,5±2,5 – 56,5±4,5 мкм) (таблица 1). Соотношение площади трабекул к площади капсулы

органа у белой крысы составляет 0,3%, у белой мыши – 0,1%, у кролика и морской свинки – 0,4% (рисунки 3, 4), что характеризует слабое развитие стромального аппарата селезёнки у лабораторных животных этих видов.

У человека, свиньи и крупного рогатого скота толщина капсулы селезёнки составляет 96,1±7,8 – 321,0±30,2; 59,7±5,5 – 153,9±17,4; 209,0±10,2 –

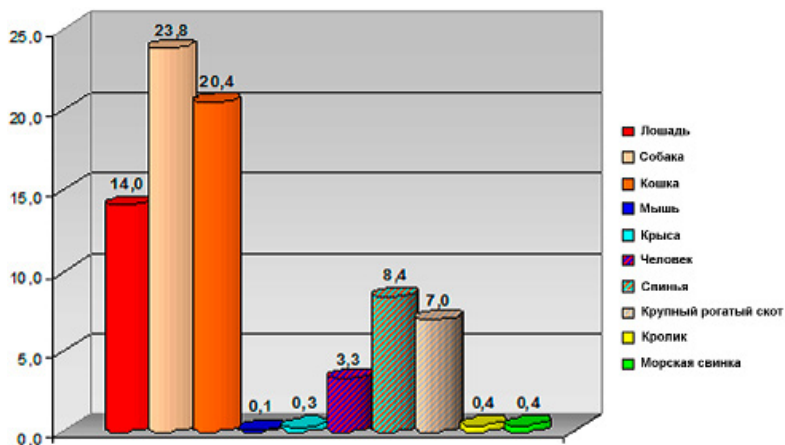


Рисунок 4 – Площадь трабекул селезёнки млекопитающих, % по отношению к площади капсулы

367,0±35,6 мкм соответственно, что характеризует каркас органа как хорошо развитую соединительнотканную опору для паренхиматозных элементов. Площадь трабекул к площади капсулы колеблется в едином диапазоне от 3,3% у человека, 7% у крупного рогатого скота, до 8,4 % у свиньи (таблица 1, рисунок 4).

Заключение

Способность селезёнки быстро увеличивать гематокрит за счёт выброса эритроцитов для достаточного обеспечения мышц кислородом оказывает влияние на физические возможности лошадей. В данном случае в селезёнке лошади преобладает депонирующая функция.

У животных, которые имеют необходимость в более активных процессах, защищающих их организм от внешних воздействий, связанных с местом обитания и образом питания, в селезёнке значительно выражены структуры, способствующие иммунным реакциям

(мышь, крысы). В то же время существуют виды животных, у которых строма селезёнки морфологически слабо развита и паренхима функционально малоактивна (кролик, морская свинка). Представители этой категории не имеют больших депо крови в селезёнке. Они обладают высокой смертностью в связи с отсутствием выраженной иммунологической защиты.

У некоторых млекопитающих (человек, свинья, крупный рогатый скот) селезёнка несёт как депонирующую, так и защитную функцию в равной степени, что не позволяет её отнести к той или иной группе – «смешанный вариант». Такая структура этого сложного органа в филогенезе имеет более совершенный уровень. В медицинской практике селезёнка свиньи, крупного рогатого скота имеет значение не только экспериментальной модели, но и как биологический источник лечебных препаратов с выраженными очистительными и иммуномодулирующими свойствами.

Литература

1. Вишневецкая, Т.Я. Сосуды селезёнки лошади / Т.Я. Вишневецкая // *Тр. Оренбургского аграрного университета*. – Оренбург, 2009. – Т. 2. – С. 48-54.
2. Гасанов, А.Б. Функциональная морфология органов иммунной системы при опиатной наркомании / А.Б. Гасанов // *Современные проблемы науки и образования*. – 2009. – № 6. – С. 47-51.
3. Кормилина, Н.В. Гистотопографические показатели лимфоидной ткани селезёнки при действии комплекса биологически активных веществ животного происхождения / Н.В. Кормилина, Н.Н. Чучкова, С.Н. Стяжкина // *Морфологические ведомости*. – 2006. – № 3-4. – С. 30-33.
4. Молдавская, А.А. Изменения морфологической структуры капсулы селезёнки человека в условиях хронической алкогольной интоксикации / А.А. Молдавская, А.В. Долин // *Фундаментальные исследования*. – 2009. – № 4. – С. 66-69.
5. Перцов, С.С. Роль супрахиазматического ядра гипоталамуса в реализации эффектов мелатонина на тимус, надпочечники и селезёнку крыс / С.С. Перцов // *Бюллет. эксперим. биол. и медицины*. – 2006. – Т. 141, № 4. – С. 364-367.
6. Федоровская, Н.С., Андреева, С.Д. и др. /Атлас селезёнки (видовые особенности у человека и млекопитающих животных).-Киров: Аверс, 2011.-124 с.
7. Шевцов, А.Р. Морфология селезёнки в норме, при моделировании синдрома длительного сдавления и в условиях применения полифенолов манжетки обыкновенной / А.Р. Шевцов, В.А. Головнев, И.А. Голубева // *Вестник НГУ. Серия: Биология, клиническая медицина*. – 2006. – Т. 4. - № 3. – С. 62-65.
8. Suttie, A.W. *Histopathology of the spleen* / A.W. Suttie // *Toxicologic Pathology*. – 2006. – Vol. 34. - No. 5. – P. 466 -503.
9. *Terminologia histologica: International terms for human cytology and histology / Federative International Committee in Anatomical Terminology (FICAT)*. – 2008. – P. 91-95.

УДК: 636.087.7:636-053.5

Белопольский, А.Е.
Belopolskiy, A.

Гигиена производства кормовых добавок для цыплят-бройлеров

Резюме: в статье приведены данные по изучению методов производства кормовых добавок с полным спектром минеральных и витаминных компонентов натурального происхождения в условиях высокого давления и температуры. Предлагаемый метод реализует принципиально новый подход к утилизации отходов биологического и растительного происхождения, при котором получается кормовая добавка с высокой питательной ценностью и степенью усвояемости. Данный метод переработки биологических отходов, основанный на сухой экструзии, позволяет провести дезактивацию ферментов, клейстеризацию крахмала, уничтожение микроорганизмов и разрушение токсичных веществ, изменения структуры и обезвоживание, тем самым улучшая вкусовые качества и безопасность переработанного сырья. Может вводиться в рационы различных групп сельскохозяйственных животных и птицы как в качестве основного корма, так и в качестве кормовой добавки в различных процентных соотношениях.

Ключевые слова: корма, кормовые добавки, птицеводство, экструзия

Hygiene production feed additives for broiler chickens

Summary: the paper presents the results of analysis methods for production of feed additives full-vitamin and mineral components of natural origin under high pressure and temperature. The proposed method realizes a fundamentally new approach to waste management and biodiversity of plant origin, in which the feed additive is obtained with a high nutritional value and digestibility. The method of biological waste processing, based on the dry extrusion allows for deactivation of enzymes, starch gelatinization, the destruction of microorganisms and the destruction of toxic substances, and changes the structure of dewatering, thereby improving the palatability and safety of recycled materials. Rations can be switched in different groups of livestock and poultry, as main feed or as feed additives in different percentages.

Keywords: feed, feed additives, aviculture, extrusion

Введение

Птицеводство и отрасли, перерабатывающие сельскохозяйственное сырье, создают самую большую

проблему в сфере сельского хозяйства — проблему утилизации отходов, занимающих значительные земельные площади и являющихся

мощным источником загрязнения. Самоочищение почвы от таких загрязнений практически не происходит или происходит очень медленно. Почва долго остаётся основным местом сохранения в природе стойких и токсичных соединений. Они могут участвовать в круговороте веществ, поступая из почвы в открытые водоёмы, подземные воды, растения, а по пищевым цепям — с водой, рыбой и растениями — в организм человека.

В настоящее время одной из важнейших задач сельскохозяйственного производства является наиболее полное использование вторичных ресурсов, в т.ч. безотходная переработка сельскохозяйственного сырья. Для сельского хозяйства и пищевой промышленности (животноводческих комплексов, птицефабрик, предприятий мясо- и рыбопереработки) характерно большое количество производственных отходов: боенские отходы, падёж, отходы торговли и т.п. К ним можно отнести потерявшие потребительские качества зерно, отруби, комбикорма, корнеподы и т.п. Их можно переработать и использовать для кормления различных групп продуктивных животных и птицы. В настоящее время многие предприятия АПК применяют технологию переработки отходов, используя варочные котлы, что экологически небезопасно и требует значительных энергетических затрат. Другие же предприятия, не имеющие возможности перерабатывать отходы, проводят их захоронения в скотомогильниках и биотермических ямах.

Предлагаемая нами технология сухой экструзии реализует принципиально новый подход к утилизации отходов биологического и растительного происхождения. Экструзия — это процесс тепловой обработки в условиях высокого давления и температуры. При экструдировании происходят процессы измельчения, смещи-

вания, термообработки, уничтожения микроорганизмов, клейстеризации крахмала, разрушения токсичных веществ, изменения структуры и обезвоживания. Также при использовании данного метода переработки биологических отходов, основанного на сухой экструзии происходит дезактивация ферментов липазы, ингибиторов трипсина, улучшение вкусовых качеств переработанного сырья.

Материалы и методы исследований

Для проведения исследований было отобрано 200 голов цыплят-бройлеров кросса Хаберт семидневного возраста, средней живой массой 156 грамм, принадлежащих ОАО «Птицефабрика Медновская» (Республика Беларусь, Брестская область). Из обследованных цыплят были сформированы две группы по 100 голов в каждой. Подопытная группа цыплят получала комбикорм с добавлением 15% белково-зерновой добавки. В состав белково-зерновой добавки входила зерносмесь (пшеница с кукурузой 1:1), а в качестве белковой составляющей были использованы отходы убойного цеха (желудочно-кишечный тракт, выбракованное яйцо цеха инкубации и др.). Контрольная группа цыплят получала типовой комбикорм в том же объёме.

Результаты исследований и их обсуждение

Данная технология позволяет перерабатывать отходы производственной деятельности, которые в этом случае рассматриваются как сырьё. Такое сырьё после переработки становится важной частью кормового рациона птицы и других сельскохозяйственных животных. Получаемый продукт обладает приятным запахом, имеет длительные сроки хранения, превосходит по качеству корм, изготовленный по традиционным технологиям. Такой продукт выпускается в различной форме (россыпь или гранулы) и используется в качестве полноценного корма или как основной ингредиент,

для включения в самые разнообразные рационы. Необходимо отметить, что усвояемость полученного продукта на 25-30% выше, чем при кормлении традиционными видами кормов, а при кормлении молодняка экструдированными кормами, гибель животных от желудочно-кишечных заболеваний снижается в 1,5–2,0 раза. В дальнейшем, при переходе на другие виды кормов, особи, не имевшие кишечных расстройств в раннем возрасте, значительно обгоняют своих сверстников в росте.

Преимущество такого метода переработки по сравнению с традиционными (в котлах-утилизаторах) заключается не только в приоритете этой технологии с точки зрения охраны окружающей среды (полное отсутствие отходов, выбросов, стоков и вредного запаха), но и значительно меньшими затратами на переработку, высокой степенью стерилизации, которая делает безопасными отходы, содержащие различные микроорганизмы.

Получаемая методом сухой экструзии продукция имеет следующие характеристики:

- влажность не более 14%, позволяет хранить его в течение не менее 6 месяцев без изменения свойств (поэтому при использовании экструдированного корма у животных должна быть в достатке чистая вода);
- протеин 14-22% (зависит от вида перерабатываемых отходов и растительного наполнителя) и хорошая усвояемость, позволяющая получать высокие привесы и сократить время содержания животных на откорме;
- массовая доля сырого жира 2,9%
- массовая доля сырой клетчатки 4,88%
- массовая доля сырой золы 5,12%
- массовая доля кальция 1,02%
- массовая доля фосфора 0,8%
- обменная энергия 290-310 ккал в 100 г продукта;
- кормовые единицы порядка 1,1-1,2 в кг корма;
- железо - 380,0 мг/кг;
- цинк - 29,3 мг/кг;
- медь - 4,97 мг/кг;
- марганец - 23,8 мг/кг;
- бактериальная чистота не более 20 тыс. ед. (норма 500 тыс.ед.);
- химико-токсикологически — не токсичен;
- обладает высокими адсорбирующими свойствами и особыми вкусовыми качествами (при подмешивании является стимулятором потребления животными кормов более низкого потребительского качества);
- показатели: клетчатка, фосфор, кальций и т.д. зависят от вида перерабатываемых отходов животного происхождения и наполнителя.

Основой разработанной технологии является создание в определённой пропорции смеси измельчённых отходов животного происхождения совместно с растительным наполнителем, экструдирование этой смеси на модернизированном экструдере, а затем охлаждение и затаривание. Главным источником углеводов в кормовых рационах животных являются зерновые корма. Чаще всего используется зерно злаковых культур (ячменя, пшеницы, кукурузы, овса и др.). Изредка и в небольших количествах можно скармливать зерно бобовых – горох, вику, чечевицу, кормовые бобы, сою и т.п. Процесс сухой экструзии занимает не более 30-40 секунд, однако, за это время сырьё успевает пройти несколько стадий обработки: тепловую стерилизацию последствием разрыва стенок клеток и разрушения структуры гранул под воздействием температуры 110-1700С и давления порядка 40 атм. Увеличение объёма является следствием разрыва цепочки крахмала, что повышает энергетическую ценность продукта, измельчение и смешивание (несмотря на то,

что сырье дробится и перемешивается перед подачей в экструдер, в стволе экструдера эти процессы продолжают, и продукт становится полностью однородным), обезвоживание (за 20-30 секунд содержание влаги снижается на 70-75% от исходной), стабилизацию (высокая температура и давление нейтрализуют разрушительное действие ферментов, а это способствует значительному увеличению сроков хранения готовой продукции). Исследованный состав получаемых кормов представлен в таблице 1.

Таблица 1 - Виды перерабатываемых отходов и наполнителей.

Исходные компоненты		Характеристика получаемого продукта		
Вид перерабатываемых отходов	Растительный наполнитель	Сырой протеин, %	Влажность, %	Бактериальная обсемененность (максимально допустимая норма 500 тыс.ед)
Отходы убойного цеха	тритикале	14,72	9,85	не более 20 тыс.ед
Отходы рыбы	тритикале	15,36	9,0	
Перо птицы	отруби	23,7	12,1	
Свекла (потерявшая потребительские качества)	рожь	13,64	9,51	
Яблоко (потерявшее потребительские качества)	ячмень	10,71	9,59	
Креветка (отходы)	просо	18,63	8,56	
Кедровый шрот	отруби	25,6	10,2	
Падеж свиньи	рожь	14,3	12,2	
Сыворотка сырная	ячмень	11,07	12,9	
Картофель (потерявший потребительские качества)	отруби	11,65	10,6	

Анализируя данные таблицы, можно сделать вывод, что при переработке биологических отходов с использованием различных наполнителей, даже потерявших свои потребительские качества, возможно получение высокопитательного продукта с уровнем сырого протеина от 11-25% и влажностью не более 13% , что зависит от вида перерабатываемых отходов и растительного наполнителя. Такие показате-

ли влажности получаемого корма и его низкая бактериальная обсемененность (не более 20 тыс. ед. при норме в 500 тыс. ед.) позволяет хранить корм долгое время без изменения его свойств. Эти и многие другие показатели полученного экструдированного корма позволяют использовать его для откорма различных групп животных и птицы. Результаты откорма цыплят-бройлеров представлены в таблице 2.

Таблица 2 - Результаты откорма цыплят-бройлеров.

Группы цыплят-бройлеров	Живая масса (грамм)							% к контрольной группе	Сохранность, %
	7 дней	14 дней	21 день	28 дней	35 дней	42 дня			
Опытная группа (ввод кормовой добавки 15 %)	156	378	768	1206	1680	2145	109	98	
Контрольная группа (комбикорм)	156	370	700	1100	1530	1951	100	94,5	

Анализируя данные таблицы 2 можно сделать вывод, что при вводе в рацион цыплят-бройлеров белково-зерновой добавки повышаются среднесуточные привесы на 9-10% и сохранность молодняка. За счёт экструзионной обработки повышается перевариваемость белков, становятся более доступными аминокислоты, вследствие разрушения в молекулах белка вторичных связей. А благодаря относительно низким температурам и кратковременности тепловой обработки сами аминокислоты при этом не разрушаются. Так, в приготовленной для цыплят-бройлеров методом экструзии кормовой добавке содержание аминокислот было следующим: аргинин - 1,25%, лизин - 0,45%, тирозин - 0,44%, фенилаланин - 0,60%, гистидин - 0,27%, лейцин - 0,79%, изолейцин - 0,40%, метионин - 0,44%, валин - 0,98%, пролин - 1,50%, треонин - 0,52%, аланин - 0,74%, глицин - 1,01%, серин - 0,94%, цистин - 0,11%, глутаминовая кислота - 3,50%, аспарагиновая кислота - 1,00%. В то же время экструдеры успешно нейтрализуют факторы, отрицательно влияющие на пищевую ценность сырья, такие как ингибитор трипсина, уреазу и прочие. При выходе из экструдера температура и давление резко падают, что приводит к увели-

чению конечного продукта в объёме. Происходит разрыв стенок жировых клеток, вследствие чего повышается энергетическая ценность продукта. Повышается стабильность жиров, благодаря тому, что такие ферменты, как липаза, вызывающие прогоркание жиров, разрушаются в процессе экструзии, а лецитин и токоферолы, являющиеся природными стабилизаторами, сохраняют полную активность.

Закключение

Предлагаемый метод позволяет перерабатывать отходы рыбо- и мясопереработки, падёж, потерявшие потребительские качества мясокостную и рыбную муку, комбикорма, конфискат СЭС и таможни в высокопитательную кормовую добавку с полным спектром минеральных и витаминных компонентов натурального происхождения и максимально исключить в кормлении животных добавление химических веществ (премиксов, БМВД и т.п.). В настоящее время ведутся разработки применения данной технологии в области переработки производственных стоков предприятий АПК. Проведённые в промышленных условиях эксперименты указывают на перспективность исследуемого направления и подтверждают возможность использования метода

сухой экструзии для получения высокопитательных кормов и белковых кормовых добавок из осадка обезвоженных стоков молокоперерабатывающих предприятий (ожидаемая питательность по кормовым единицам до 1,48). Применение данной технологии позволит повысить рентабельность основных производств и будет способствовать расширению кормовых ресурсов сельскохозяйственных предприятий.

Литература

1. Вайнштейн Э.Ф. Переработка биомассы высокоскоростным пиролизом// Вестник научно-технического развития № 1, 2007 год. - С. 4-11.
2. Крупенин В.Л. К проблеме переработки биоотходов // Успехи современного естествознания. – 2008. – № 6 – С. 137-138
3. Лисицын А.Б., Сницарь А.И., Ивашов В.И. и др. Всероссийский научно-исследовательский институт мясной промышленности; Бюл. № 4. 2009.
4. Экструдирование мясокостных отходов современная технология производства кормов / Мясная индустрия. 2011 №9. С. 84–86.
5. Микроструктура кормов как объект экструзионной технологии / Кормопроизводство. 2011. №2. С. 43–44.

УДК: 619:616.36:636.52/.58

Ермашкевич, Е.И., Клетикова, Л.В., Пронин, В.В., Корнева, Г.В.
Ermashkevich, E., Kletikova, L., Pronin, V., Korneva, G.

Патология печени кур при промышленном содержании

Резюме: дифференциальная диагностика жирового гепатоза, амилоидоза и неактивного гепатита у кур при промышленном содержании представляет определённые трудности, что является причинами неправильной терапии, и как следствие снижением продуктивности и преждевременной выбраковки птицы. Гистологическое исследование позволяет определить особенности дистрофических процессов в печени и провести соответствующие лечебно-профилактические мероприятия.

Ключевые слова: гистологическое исследование, печень, гепатит, гепатоз.

Pathology of the liver of chickens in industrial maintenance

Summary: differential diagnosis of steatosis, amyloidosis and inactive hepatitis in chickens in commercial content presents certain difficulties, which is caused by incorrect treatment, and as a result of loss of productivity and premature culling poultry. Histological examination to determine the characteristics of degenerative processes in the liver and carry out the appropriate treatment and preventive measures.

Keywords: histological examination of the liver, pancreas, hepatitis, steatosis.

Введение

Дисбаланс питательных веществ в рационах, гиподинамия, нарушение микроклимата, стрессы приводят к патологии внутренних органов у птиц. Ведущее место занимают болезни печени [4, 6]. В результате поражений печени у значительной части поголовья птицы сокращается срок продуктивного использования, снижается напряжённость поствакцинального иммунитета, повышается риск заболеваний инфекционной этиологии, возникают болезни других органов и систем [2].

Наиболее распространёнными заболеваниями на птицеводческих предприятиях являются гепатозы и гепатиты. Гепатозами, как правило, страдают куры в конце продуктивного периода, но иногда выбраковка составляет до 30-40% поголовья несушек шести-восьми месячного возраста. Гепатозы длительно протекают в скрытой форме, без выраженных клинических признаков.

Прижизненная диагностика гепатозов сложная. Среди белковых паренхиматозных дистрофий печени выделяют зернистую, гиалиново-капельную, гидропическую и амилоидную [7].

Наиболее часто развивается зернистая дистрофия, при которой в цитоплазме гепатоцитов появляется белковая зернистость. При зернистой дистрофии нарушается водно-солевой обмен, интенсивность окислительно-восстановительных процессов, окислительного фосфорилирования, происходит накопление кислых продуктов обмена. Клетки печени увеличиваются в объёме, цитоплазма их становится зернистой. Зернистая дистрофия носит компенсаторно-приспособительный характер, и не влечёт за собой функциональной недостаточности печени и является процессом обратимым [5].

Жировая дистрофия проявляется накоплением жира в гепатоцитах, что является реакцией печени на частую смену рецептуры комбикормов, различные интоксикации, обусловленные действием микотоксинов, больших количеств антибиотиков, кокцидиостатиков, сульфаниламидов и пр. [1]. При жировой дистрофии печени крупные капли жира расположены в периферических отделах печеночных долек, более мелкие — в центре. В периферических отделах долек встречаются гепатоциты, цитоплазма которых заполнена жиром, а ядро смещено к клеточной оболочке образуя «перстневидные клетки» [3].

Из гепатитов неинфекционной этиологии чаще наблюдается хронический неактивный гепатит, при котором воспаление не выходит за пределы портальных трактов. В них развивается лимфогистиоцитарная инфильтрация, без выраженного фиброза. При этом печень увеличивается в размерах, имеет плотную консистенцию, и «пёстрый» вид на разрезе. Клинически такой гепатит зачастую протекает бессимптомно [5].

Прижизненная диагностика гепатозов и хронических гепатитов вызывает определённые сложности, что затрудняет выбор терапевтических и профилактических средств.

Цель исследования: дифференциальная диагностика белкового и жирового гепатозов и хронического неактивного гепатита путём морфологического исследования печени.

Материалы и методы

Исследования проведены на птицефабрике «Ивановская» в период 2014-2015 гг. Куры кросса «Хайсекс Браун» содержатся в типовом помещении, оборудованном многоярусными клеточными батареями «Valli» с бункерной, строго дозированной раздачей кормов. Низкопротеиновый рацион разработан специально для кросса в соответствии с возрастными особенностями и продуктивностью. Режим кормления 12 раз в день, поение без ограничений через ниппельные поилки. Контроль параметров микроклимата и освещённости компьютеризирован. Ветеринарные обработки поголовья проводятся в соответствии с планом ветеринарно-профилактических мероприятий.

Для контроля статуса стада кур-несушек методом случайной выборки было отобрано 12 голов птицы 22-недельного возраста. При патологоанатомическом исследовании оценивали состояние печени, проводили морфометрию и гистологическое исследование. Определение массы органов осуществляли на электронных весах марки «Невские весы» серии ВСТ с программой от SoftElectro, линейные показатели длины, ширины, толщины измеряли штангенциркулем с ценой деления 0,01 мм. Материалом для гистологического исследования служили кусочки органов. Материал фиксировали в 12% растворе нейтрального формалина, после стандартной гистологической обработки уплотняли парафином. Гистосрезы толщиной 5-6 мкм окрашивали гематоксилином Мейера и эозином. Световую микроскопию осуществляли при помощи микроскопа Микромед 3 Professional, оснащённого цифровой камерой.

Результаты и их обсуждение

Морфометрическими исследованиями печени установлено, что наиболее вариабельным показателем является её

масса. Так, минимальная масса печени у кур составила 27,42 г, максимальная – 53,26 г, линейные промеры органов менее подвержены изменениям (таблица).

Таблица – Морфометрические показатели печени 22-недельных кур-несушек, n=12, M±m, мм

Показатель	Длина	Ширина	Толщина
Печень	51,00±2,50	50,00±1,50	19,00±2,00

P≤0,05

При осмотре органов повреждений не установлено. Поверхность печени гладкая, блестящая, влажная, цвет печени у отдельных птиц изменялся от красно-коричневого до желтовато-сероватого и песочного. У трёх птиц отмечено увеличение печени: закругление её краев, напряжение капсулы.

При гистологическом исследовании этих же (трёх) птиц выявлено появление в цитоплазме гепатоцитов зернистости (рисунок 1). Клетки печени увеличены в объёме, выглядят набухшими, мутными (мутное набухание) за счёт увеличения содержания белка и воды в их цитоплазме.

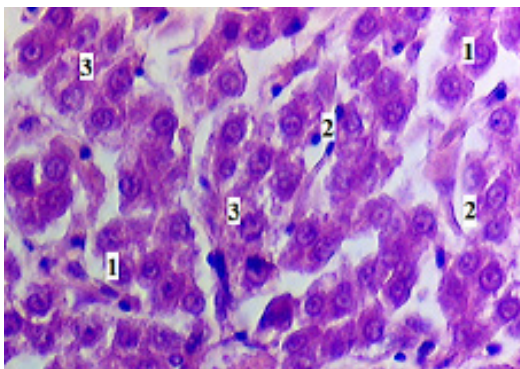


Рисунок 1 - Диффузная мелкозернистая белковая дистрофия гепатоцитов. Окраска - гематоксилин и эозин. Увеличение: Об.40. Ок.15: 1 – гепатоциты; 2 – синусоиды; 3 – зернистость цитоплазмы.

У трёх птиц с массой печени более 50 г на микропрепарате в печеночных

дольках выявлены жировые включения, в периферических отделах более крупные, а в центре - более мелкие (рисунок 2). Встречаются гепатоциты, цитоплазма которых заполнена жиром, а ядро смещено к клеточной оболочке, образуя так называемые «перстневидные клетки».

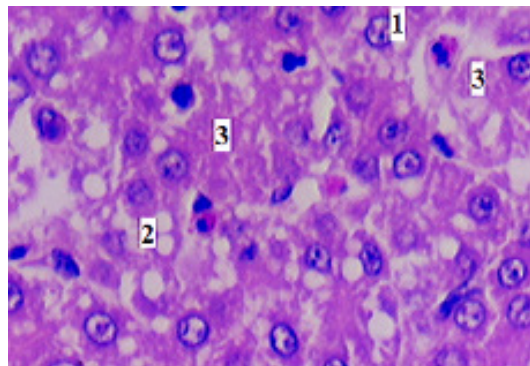


Рисунок 2 - Диффузная жировая и зернистая дистрофия печени. Окраска - гематоксилин и эозин. Увеличение: Об.40. Ок.15: 1 – мелкокапельная жировая дистрофия гепатоцита; 2 – крупнокапельная жировая дистрофия гепатоцита; 3 – зернистая дистрофия гепатоцита.

При исследовании печени (три головы), отличающейся большим поперечным размером, плотной консистенцией и пёстрой на разрезе, выявлено расширение перисинусоидальных пространств (пространств Диссе) и лимфоидноклеточная инфильтрация вокруг

печёночных протоков, что характерно для неактивного хронического гепатита (рисунок 3). В узком пространстве Диссе, размер которого в норме не превышают 1 мкм, происходит обмен веществ между гепатоцитами и плазмой крови, поступающей из синусоидов. Изменение величины пространства Диссе ведёт к нарушению механизмов фиброгенеза и фибролизиса, что в дальнейшем может привести к фиброзу печени.

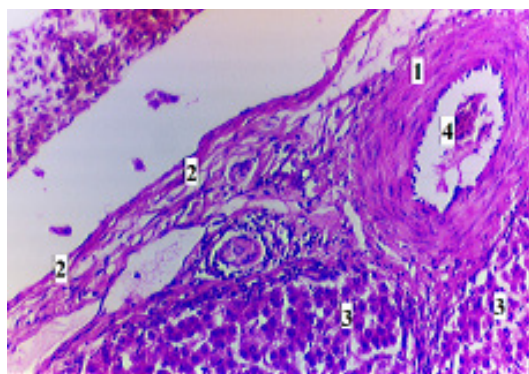


Рисунок 3 - Лимфоидноклеточная инфильтрация вокруг протоков печени.
Окраска: гематоксилин и эозин.
Увеличение: Об.20. Ок.15: 1 – стенка артерии; 2 – коллагенизация соединительнотканной стромы; 3 – гепатоциты; 4 – просвет артерии триады печени.

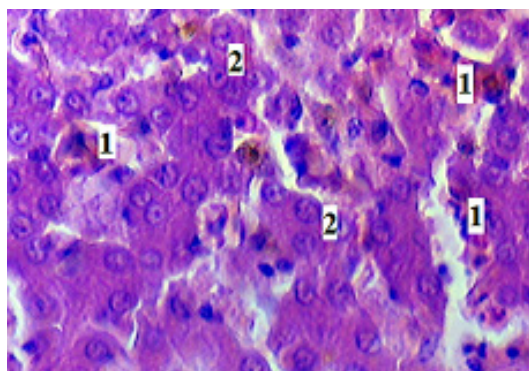


Рисунок 4 – Межуточная серозная воспалительная инфильтрация печени.
Окраска: гематоксилин и эозин.
Увеличение: Об.40. Ок.15: 1 – межуточная серозная воспалительная инфильтрация; 2 – гепатоциты.

При гистологическом исследовании печени птиц (три головы), отличающейся минимальной толщиной (16,0-18,0 мм) и шириной (35,0-46,0 мм), обнаружена межуточная инфильтрация серозным экссудатом ткани (рисунок 4), где экссудат пропитывает строму печени и диффузно инфильтрирует портальные тракты, а также скопление эозинофилов, то есть эозинофильноклеточная инфильтрация портальных трактов (рисунок 5).

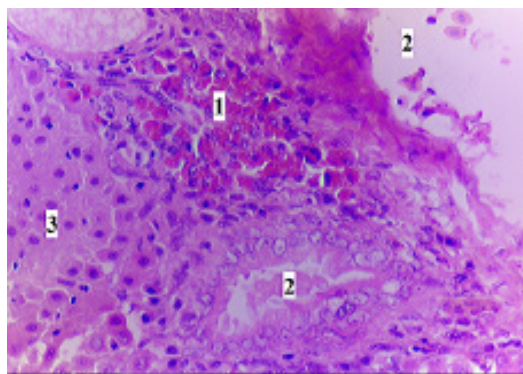


Рисунок 5 - эозинофильноклеточная инфильтрация портальных трактов.
Окраска: гематоксилин и эозин.
Увеличение: Об.20. Ок.15: 1 – эозинофильная инфильтрация; 2 нижнее – просвет желчного протока; 3 – гепатоциты; 2 верхнее – просвет кровеносного сосуда.

Обнаруженные изменения характерны для аллергического серозного гепатита.

Выводы

Клинически гепатозы и хронический гепатит долгое время протекают бессимптомно. Зачастую, не имея возможности проведения гистологического исследования, на птицефабриках после патолого-анатомического вскрытия павших птиц ставятся предположительные диагнозы. Гистологическое исследование печени – единственный способ дифференциальной диагностики жирового и белкового гепатозов и хронического гепатита.

На основании проведенного исследования можно заключить, что:

- у кур наиболее часто отмечается белковая зернистая дистрофия печени, реже — жировой гепатоз;
- наряду с явлениями дистрофии установлены признаки острого или хронического гепатита, что подтверждает тесную взаимосвязь между заболеваниями печени дистрофического и воспалительного характера.

Литература

1. Бетлинг Е.С. Профилактика и лечение синдрома жировой дистрофии печени у кур-несушек / Е.С. Бетлинг // Режим доступа: <http://www.tehkorm.ru/publikatsii/ptitsevodstvo/fls.html> (дата обращения: 08.10. 2015).
2. Ермашкевич Е.И. [и др.]. Причины возникновения субклинических форм гепатозов у кур-несушек/ Е.И. Ермашкевич, Л.В. Клетикова, Н.Н. Якименко, А.Н. Мартынов // *Аграрный вестник Верхневолжья*, 2015. - №2. – С. 18-21.
3. Клатт Э. Атлас патологии Роббинса и Котрана / Э. Клатт. – М.: Логосфера, 2010. – 531 с.
4. Клетикова Л.В., Пронин В.В. Биохимический статус крови кур кросса «Хайсекс браун» при выращивании на высокотехнологичном предприятии/ Л.В. Клетикова, В.В. Пронин // *Российский ветеринарный журнал*. – 2014. – №1. – С.5-6.
5. Пальцев М.А., Аничков Н.М., Рыбников М.Г. Руководство к практическим занятиям по патологической анатомии / М.А. Пальцев, Н.М. Аничков, М.Г. Рыбников. – М.: Медицина, 2002. – 896 с.
6. Подобед Л.И. Ожирение печени у курицы - путь к быстрой потере яичной продуктивности / Л.И. Подобед // Режим доступа: <http://webpticeprom.ru/ru/articles-veterinary.html?pageID=1298355158> (дата обращения: 10.09.2015).
7. Серов В.В., Пальцев М.А., Ганзен Т.Н. Руководство к практическим занятиям по патологической анатомии: Учеб. Пос. – М.: Медицина, 1998, – 544с.

УДК: 637.5'63:614.31:619

Зеленевский, К.Н., Белопольский, А.Е., Бартенева, Ю.Ю.
Zelenevskiy, K., Belopol'skiy, A., Barteneva, J.

Ветеринарно-санитарная экспертиза туши козы зааненской породы

Резюме: лимфатическая система — морфологическая база для проведения ветеринарно-санитарной экспертизы продуктов убоя козы зааненской породы. В области головы козы отток лимфы осуществляется через три лимфоцентра — нижнечелюстной, околоушный и заглоточный. В дальнейшем лимфа, оттекающая от головы, проходит краниальные, средние и каудальные глубокие шейные лимфатические узлы или направляется непосредственно в правый и левый трахеальные стволы. От органов грудной конечности лимфа оттекает через подмышечный лимфоцентр и поверхностный шейный лимфатический узел. На тазовой конечности подколенный лимфоузел — первый в цепи транспорта лимфы. В дальнейшем лимфа от органов тазовой конечности проходит через глубокий паховый лимфоцентр, направляясь затем через поясничный ствол в грудной проток. От молочной железы лимфа оттекает через поверхностные паховые лимфатические узлы, а от тканей брюшной стенки — через поясничный лимфоцентр.

Ключевые слова: экспертиза продуктов убоя, коза, регионарные лимфатические узлы.

Veterinary-sanitary examination of carcasses Saanen goats

Summary: the lymphatic system - morphological basis for the veterinary and sanitary examination of products of slaughter goats Zaanen breed. The goat head area lymph drainage is carried out through three limfotsentra - mandibular, parotid and retropharyngeal. In the future, the lymph flowing on the head, passes cranial, middle and caudal deep cervical lymph nodes, or sent directly to the right and left tracheal trunks. From the thoracic limb lymph flows away through limfotsentr axillary and superficial cervical lymph node. On pelvic limbs popliteal lymph node - the first lymph transport chain. In the future, the lymph organs of the pelvic limb passes through the deep inguinal limfotsentr, then heading to the lumbar through the barrel into the thoracic duct. From breast lymph flows away through the superficial inguinal lymph nodes and tissue from the abdominal wall - through the lumbar limfotsentr.

Keywords: examination of products of slaughter, the goat, the regional lymph nodes

Введение

Лимфатическая система — это «подарок природы» ветеринарно-сани-

тарным экспертам; проведя анализ состояния регионарных лимфатических узлов ветеринарно-санитарный эксперт

может сделать предварительное заключение о возможности свободной реализации туши или отруба как мясного сырья.

Лимфатическая система млекопитающих включает лимфатические капилляры, посткапилляры, интра- и экстрамуральные афферентные и эфферентные лимфатические сосуды. Они пронизаны все органы животного за исключением красного костного мозга, тканей спинного и головного мозга, эпителиальных покровов, оболочек глазного яблока и плаценты. Оттекающая по ним лимфа проходит через регионарные или органные лимфатические узлы. Они располагаются на пути лимфы от органа до лимфатического протока. Число их колеблется от одного до четырнадцати, поэтому кроме названия (чаще всего связанного с топографией узла) им приписывают ещё и порядковый номер. Из этого правила существуют исключения: от грудной части пищевода, щитовидной железы и дорсальных участков печени лимфа оттекает в грудной проток, минуя лимфатические узлы. Этому факту придаётся исключительно большое значение, так как по лимфатическому руслу происходит метастазирование злокачественных новообразований. Ретроградный ток лимфы невозможен, так как в каждом лимфатическом сосуде находятся многочисленные клапаны: они разделяют лимфатический сосуд на многочисленные сегменты — лимфангионы, являющиеся его структурно-функциональными единицами.

Лимфа, оттекающая от органов, содержит в себе продукты метаболизма, а в случае наличия в них патологических процессов — токсины, микроорганизмы и прочее. Следовательно, морфологическое состояние лимфатических узлов в значительной степени отражает физиологическое состояние тканей дренируемых органов. В связи с этим оценка состояния лимфатических узлов — одно из важнейших составляющих общего

процесса ветеринарно-санитарной экспертизы продуктов убоя.

Цель сообщения — описание метода проведения ветеринарно-санитарной экспертизы туши козы зааненской породы по регионарным лимфатическим узлам с указанием их возрастных морфометрических параметров.

Материал и методы исследования

Материалом для исследования служили трупы взрослой козы зааненской породы, полученные в процессе планового убоя животных с целью получения мясного и кожевенного сырья. Основные методы исследования — тонкое анатомическое препарирование и морфометрия. Инструменты — нож анатомический, скальпель, электронный штангенциркуль с ценой деления 0,05 мм.

Результаты исследований и их обсуждение

Ветеринарно-санитарный осмотр головы козы зааненской породы начинаем с правой или левой её половины. Голову фиксируем вилкой за остаток плечеголовной мышцы. Делаем разрез вдоль вентрального края тела нижней челюсти, отступя от него медиально на 1,0-1,5 см и приступаем к экспертизе.

Находим нижнечелюстной лимфоцентр, формирующийся одноименными лимфатическими узлами. Их у козы зааненской породы три, а лежат они с медиальной поверхности тела нижней челюсти и её ветви, каудально от сосуистой лицевой вырезки.

Ростральный нижнечелюстной лимфатический узел — *ln. mandibularis rostralis* ($14,32 \pm 1,68 \times 8,09 \pm 0,99 \times 3,02 \pm 0,41$: здесь и в дальнейшем первый показатель — длина лимфатического узла в мм; второй показатель — ширина лимфатического узла в мм; третий показатель — толщина лимфатического узла в мм у взрослой козы зааненской породы) — это, как правило, узел первого порядка для языка и других органов вентральной части головы. Объём его составляет $441,89 \text{ мм}^3$.

Лимфатическим узлом второго порядка для упомянутого выше узла является средний нижнечелюстной лимфатический узел – *ln. mandibularis medius* ($20,79 \pm 2,13$ x $11,63 \pm 1,18$ x $6,55 \pm 0,71$). Одновременно он является узлом первого порядка для органов межчелюстного пространства. Он самый крупный в нижнечелюстном лимфоцентре: объём его равен $1717,84$ мм³.

Узел третьего порядка для языка является каудальный нижнечелюстной

лимфоузел – *ln. mandibularis caudalis* ($12,79 \pm 1,35$ x $8,52 \pm 0,91$ x $3,65 \pm 0,43$). Из нижнечелюстного лимфатического центра лимфа направляется как в латеральный и медиальный заглоточные, так и в краниальный глубокий шейный лимфатические узлы.

В процессе последующей экспертизы двумя широкими параллельными разрезами вскрываем и осматриваем поверхностный и глубокий слои большой жевательной мышцы.

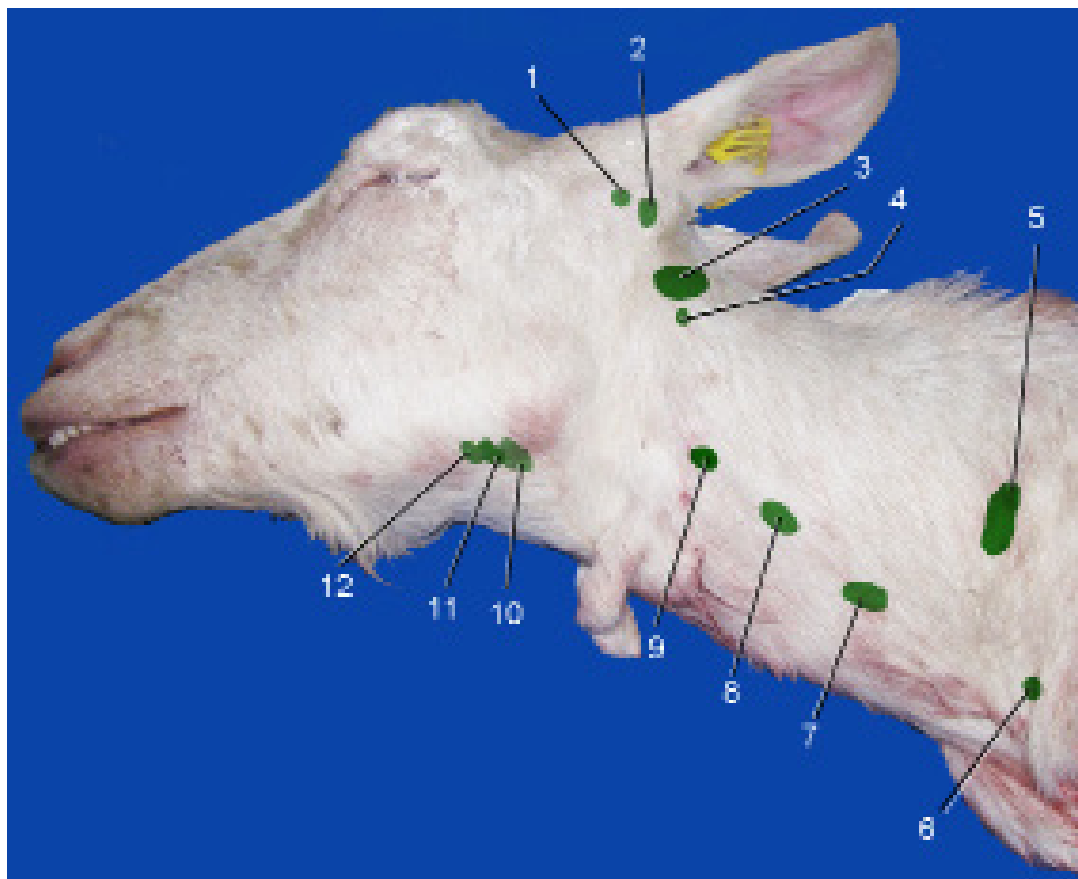


Рисунок 1 – Проекция лимфатических узлов головы и шеи козы на кожу:

1- поверхностный околоушный лимфатический узел; 2 – глубокий околоушный лимфатический узел; 3 – заглоточный медиальный лимфатический узел; 4 – заглоточный латеральный лимфатический узел; 5 – поверхностный шейный лимфатический узел; 6 – подмышечный лимфатический узел первого ребра каудальный нижнечелюстной лимфатический узел; 7 – каудальный глубокий шейный лимфатический узел; 8 – средний глубокий шейный лимфатический узел; 9 – краниальный глубокий шейный лимфатический узел; 10 – каудальный нижнечелюстной лимфатический узел; 11 – средний нижнечелюстной лимфатический узел; 12 – краниальный нижнечелюстной лимфатический узел.

В дальнейшем приступаем к экспертизе околушных лимфатических узлов, формирующих одноимённый лимфоцентр. У козы зааненской породы в его состав входят два узла – поверхностный и глубокий.

Поверхностный околушный лимфатический узел — *lymphonodus parotideus superficialis* (23,61 x 14,48 x 7,36) лежит подкожно у основания ушной раковины и латерально прикрыт мышцей опускателем ушной раковины. Его объём у взрослой козы равен в среднем 2815,41 мм³, что в 51,58 раза больше соответствующего показателя новорожденных козлят.

Через него оттекает лимфа от ушной раковины, кожи лба и носа, крыльев носа и его преддверия, верхнего и нижнего века, конъюнктивы глаза, дорсальной части щеки и верхней части щёчной железы, части мимической мускулатуры, дорсального участка большой жевательной и части височной мышц.

Глубокий околушный лимфатический узел — *ln. parotideus profundus* (12,41 x 8,24 x 5,29) лежит каудально от шейки нижней челюсти, вентральнее основания ушной раковины и латерально прикрыт тканями околушной железы. Отток лимфы из него осуществляется как в латеральный, так и в медиальный заглоточные лимфоузлы.

Затем осматриваем крыловидную мышцу (внутренний массетер), выполняя один продольный разрез.

Завершив осмотр одной стороны головы, выполняем такие же операции и на другой её стороне в приведённой выше последовательности. В дальнейшем осматриваем заглоточный лимфоцентр — латеральный и медиальный заглоточные лимфатические узлы.

Заглоточный латеральный лимфатический узел — *ln. retropharyngeus lateralis* (11,99±1,33 x 5,44±0,72 x 4,93±0,61) лежит под атлантом в его крыловой ямке, и латерально прикрыт плечеголовной и плечепоперечной мышцами. Он является узлом третьего порядка

для оттекающей лимфы от дорсальной части головы козы.

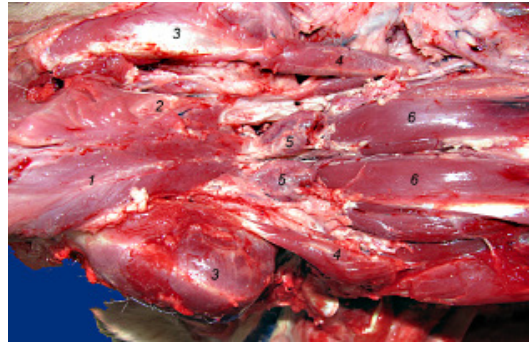

Рисунок 2 – Заглоточный латеральный лимфатический узел:

1 – дорсальная стенка глотки; 2 – ветвь нижней челюсти; 3 – латеральная прямая мышца головы; 4 – заглоточный латеральный лимфатический узел; 5 – длинная мышца головы.

Из заглоточных латеральных лимфатических узлов козы зааненской породы лимфа направляется в заглоточные медиальные лимфатические узлы и (или) в соответствующие правый и левый трахеальные стволы.

Заглоточный медиальный лимфатический узел — *ln. retropharyngeus medialis* (23,42±2,73 x 15,37±1,89 x 10,52±1,12) лежит между дорсальной стенкой глотки и вентральной дужкой атланта. Его объём у шестимесячных животных равен 2491,17 мм³, что в 37,79 раза больше соответствующего показателя новорожденных козлят. За весь период наблюдения этот показатель увеличивается в 59,53 раза.

Заглоточный медиальный лимфоузел является узлом четвёртого порядка для всех органов головы и основным для ветеринарно-санитарной экспертизы этой части тела: через него проходит почти вся лимфа, оттекающая от носовой и ротовой полостей, мимических и жевательных мышц, застенных и пристенных слюнных желёз, кожи. Кроме того, он является лимфатическим

узлом первого порядка для слизистой оболочки собственной носовой полости, тканей твёрдого и мягкого нёба, дорсальной части глотки.

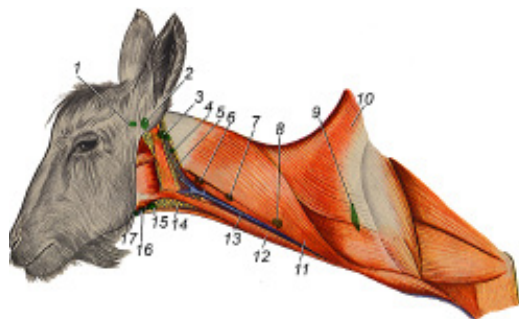


Рисунок 3 – Схема расположения лимфатических узлов головы и шеи:

1 – поверхностный околоушный лимфатический узел; 2 – глубокий околоушный лимфатический узел; 3 – заглоточный медиальный лимфатический узел; 4 – заглоточный латеральный лимфатический узел; 5 – околоушная железа; 6 – краниальный глубокий шейный лимфатический узел; 7 – средний глубокий шейный лимфатический узел; 8 – каудальный глубокий шейный лимфатический узел; 9 – поверхностный шейный лимфатический узел; 10 – трапецевидная мышца; 11 – плечеголовная мышца; 12 – грудно-челюстная мышца; 13 – яремная вена; 14 – нижнечелюстная железа; 15 – каудальный нижнечелюстной лимфатический узел; 16 – средний нижнечелюстной лимфатический узел; 17 – краниальный нижнечелюстной лимфатический узел.

Из правого и левого заглоточных медиальных лимфатических узлов лимфа направляется в глубокие шейные лимфатические узлы и (или) в соответствующие трахеальные лимфатические стволы. Последние впереди первого ребра открываются в краниальную полую (или яремную) вену.

В дальнейшем лимфа направляется в правый и левый трахеальные стволы или глубокие шейные лимфатические узлы.

Краниальный, средний и каудальный глубокие шейные лимфатические узлы (Inn. cervicales profundi cranialis, medius et caudalis) лежат в неглубоком жёлобе, образованном пищеводом и трахеей; часто удаляются вместе с трахеей и пищеводом. Между тем они представляют определённый интерес для ветеринарно-санитарных экспертов, так как через них оттекает лимфа от органов головы, мышц и кожи шеи.

Краниальный шейный глубокий лимфатический узел – In. cervicalis profundus cranialis (18,21 x 10,99 x 6,23) лежит каудальнее гортани. В него впадают приносящие лимфатические сосуды, выходящие из заглоточных узлов и органов области затылочно-атлантного и ось-атлантного суставов. Из него лимфа направляется в трахеальный ствол или средний глубокий шейный лимфатический узел. Объём узла у взрослой козы равен в среднем 1349,96 мм³, что в 53,49 раза больше аналогичного показателя новорожденных козлят.

Средний глубокий шейный лимфатический узел – In. cervicalis profundus medius (13,85 x 11,24 x 6,01) лежит в средней части шеи в жёлобе, образованном пищеводом и трахеей. Через него проходит лимфа, оттекающая из краниальных глубоких шейных узлов, а также от средних участков дорсальной области шеи. Объём его с возрастом козы неравномерно увеличивается: если у новорожденных козлят этот показатель равен 18,76 мм³, то к году жизни он увеличивается в 54,92 раза, достигая в абсолютном выражении 1030,31 мм³.

Каудальный глубокий шейный лимфатический узел – In. cervicalis profundus caudalis (14,08 x 8,06 x 5,34) лежит впереди плечевого сустава, под плечеголовной мышцей. Через него проходит лимфа, оттекающая от шеи и головы. Объём его у взрослой козы равен в среднем 632,05 мм³, что больше, чем у шестимесячных животных в 1,56 раза, и превышает аналогичный показатель новорожденных козлят в 56,84 раза.

Правый и левый поверхностные шейные лимфатические узлы — *ln. cervicales superficiales dexter et sinister* лежат в жировой ткани впереди и несколько выше плечевого сустава, под плечеголовной, плечепоперечной и трапециевидной мышцами. Это один из самых крупных лимфатических узлов козы зааненской породы на всех этапах постнатального онтогенеза. Длина его у взрослой козы в среднем равна 48,89 мм, ширина – 17,48 мм, а толщина – 6,17 мм. Объём его у новорожденных козлят составляет уже 119,63 мм³, к шести месяцам жизни этот показатель увеличивается в 35,56 раза, а к году жизни – ещё в 1,51 раза. Через него оттекает лимфа от органов грудной конечности, затылочной области головы, дорсальной части шеи, а из него – в грудной проток или правый лимфатический ствол.

Подмышечный лимфатический узел — *ln. axillaris* (14,84 x 13,87 x 4,52) и подмышечный лимфатический узел первого ребра — *ln. axillaris primae costae* (9,02 x 7,03 x 4,77) лежат на медиальной головке трёхглавой мышцы плеча и на большой круглой мышце, на уровне плечевого сустава, между грудной конечностью и реберной стенкой. Они формируют подмышечный лимфатический центр. Доступ к нему осуществляем с каудальной поверхности трёхглавой мышцы плеча, делая разрез вдоль внутренней поверхности её медиальной головки. Через подмышечные лимфатические узлы оттекает лимфа от органов пальмарной и каудальной поверхности грудной конечности козы.

Подмышечный лимфатический узел первого ребра — *ln. axillaris primae costae* располагается вблизи рукоятки грудной кости на латеральной поверхности первого ребра.

Доступ к нему осуществляем или с внутренней поверхности полутуши, делая разрез тканей впереди первого ребра, или же с наружной поверхности полутуши, отделяя от неё переднюю конечность. Через него у козы оттекает

лимфа от органов, расположенных на дорсальной и краниальной поверхности грудной конечности козы.

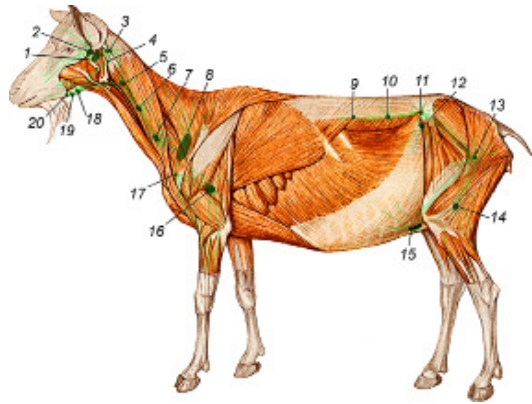


Рисунок 4 – Миотопия лимфатических узлов козы зааненской породы:

1 – околоушный глубокий лимфатический узел; 2 – поверхностный околоушный лимфатический узел; 3 – заглоточный медиальный лимфатический узел; 4 – заглоточный латеральный лимфатический узел; 5 – краниальный глубокий шейный лимфатический узел; 6 – средний глубокий шейный лимфатический узел; 7 – каудальный глубокий шейный лимфатический узел; 8 – поверхностный шейный лимфатический узел; 9 – почечный лимфатический узел; 10 – поясничный аортальный лимфатический узел; 11 – глубокий подвздошный лимфатический узел; 12 – поверхностный подвздошный лимфатический узел; 13 – глубокий паховый лимфатический узел; 14 – подколенный лимфатический узел; 15 – поверхностный паховый лимфатический узел; 16 – подмышечный лимфатический узел; 17 – подмышечный лимфатический узел первого ребра; 18 – каудальный нижнечелюстной лимфатический узел; 19 – средний нижнечелюстной лимфатический узел; 20 – краниальный нижнечелюстной лимфатический узел.

Краниальный грудинный лимфатический узел — *ln. sternalis cranialis* (8,12 x 6,03 x 3,09) хорошо доступен для осмотра со стороны поверхности распила полутуши. Его обнаруживаем в изгибе руко-

ятки грудной кости, несколько ниже глубокой грудной артерии и вены. Лимфатический узел прикрыт плеврой и жировой клетчаткой, он может разрушаться при распиливании (разрубе) грудной кости. Через него у козы зааненской породы оттекает лимфа от ventральных мышц плечевого пояса, тимуса, каудальных частей пищевода и гортани. У взрослой козы объём его в среднем равен $168,84 \text{ мм}^3$, что в 61,17 раза больше аналогичного показателя новорожденных козлят. Важно отметить, что уже у шестимесячных животных объём его равен $95,88 \text{ мм}^3$, что в 34,74 раза больше подобного показателя новорожденных животных.

Межреберные лимфатические узлы — *Inn. intercostales* ($4,01 \times 3,52 \times 3,03$) в количестве 10–12 пар находятся под позвоночником вблизи соединения головки ребра с позвоночником. Они мелкие, покрыты плеврой и жиром: объём каждого у взрослой козы в среднем равен $43,01 \text{ мм}^3$. Через них оттекает лимфа от дорсальных мышц холки и спины и поступает в грудной проток.

Средостенные лимфатические узлы — *Inn. mediastinales* лежат между листками средостенья, дорсально от аорты и ventрально от грудных позвонков. Через них проходит лимфа, оттекающая от сердечной сорочки и диафрагмы.

Поясничные лимфатические узлы — *Inn. lumbales* ($4,72 \times 4,01 \times 3,12$) многочисленные. Они находятся в брюшной полости под позвоночником: слева — между аортой и малой поясничной мышцей, справа — между каудальной полой веной и малой поясничной мышцей. При снятии околопочечного жира эти узлы часто удаляются вместе с ним. Через них оттекает лимфа от органов тазовой полости, тазовой конечности, дорсальных и ventральных мышц поясницы, брюшной стенки. Объём каждого поясничного лимфатического узла у взрослой козы

в среднем равен $59,99 \text{ мм}^3$. Из поясничных узлов лимфа направляется в поясничную цистерну.

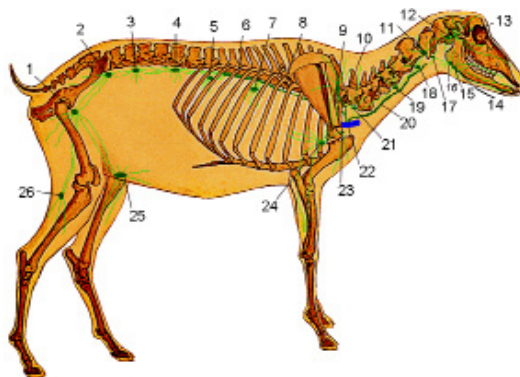


Рисунок 5 – Схема оттока лимфы от головы, туловища и конечностей козы:

1 – глубокий паховый лимфатический узел; 2 – глубокий подвздошный лимфатический узел; 3 – поясничный аортальный лимфатический узел; 4 – почечный лимфатический узел; 5 – брыжеечный лимфатический узел; 6 – поясничная цистерна; 7 – краниальный брыжеечный (чревный) лимфатический узел; 8 – грудной проток; 9 – поверхностный шейный лимфатический узел; 10 – правый лимфатический ствол; 11 – заглоточный медиальный лимфатический узел; 12 – глубокий околоушный лимфатический узел; 13 – поверхностный околоушный лимфатический узел; 14 – краниальный нижнечелюстной лимфатический узел; 15 – средний нижнечелюстной лимфатический узел; 16 – каудальный нижнечелюстной лимфатический узел; 17 – заглоточный латеральный лимфатический узел; 18 – краниальный глубокий шейный лимфатический узел; 19 – средний глубокий шейный лимфатический узел; 20 – трахеальный проток; 21 – каудальный глубокий шейный лимфатический узел; 22 – краниальная полая вена; 23 – подмышечный лимфатический узел первого ребра; 24 – подмышечный лимфатический узел; 25 – поверхностный паховый лимфатический узел; 26 – подколенный лимфатический узел.

Подвздошные лимфатические узлы — *Inn. iliaci*, — обнаруживаются при переходе брюшной полости в тазовую и делятся на три группы (медиальные, латеральные, наружные). Медиальные подвздошные лимфатические узлы — *Inn. iliaci mediales* — лежат сбоку от передних тазовых и вблизи заднего пакета поясничных лимфатических узлов на уровне последнего поясничного позвонка. Латеральные подвздошные — *Inn. iliaci laterales* — находятся в подвздошной ямке около разветвления окружной глубокой подвздошной артерии.

Наружные подвздошные лимфатические узлы — *Inn. iliaci externi* — располагаются на подвздошной мышце при входе в тазовую полость. Узлы крупные, хорошо обнаруживаются. Подвздошная группа лимфатических узлов часто удаляется от туши вместе с околопочечным жиром. Они являются узлами третьего и четвертого порядка: через них оттекает лимфа от органов тазовой полости и тазовой конечности.

Крестцовые лимфатические узлы — *Inn. sacrales* (9,21 x 6,38 x 5,06) в количестве двух-четырёх пар лежат позади медиальных подвздошных в тазовой полости, покрыты жиром и брюши-

ной, малодоступны для осмотра. Через них оттекает лимфа от органов тазовой полости.

Подколенный лимфатический узел — *In. popliteus* (13,06 x 9,06 x 5,07) у козы зааненской породы обнаруживают в жировой клетчатке между двуглавой мышцей бедра и полусухожильной мышцей несколько выше уровня коленного сустава. Для его обнаружения делаем продольный разрез в желобе, образованном указанными выше мышцами: узел лежит над латеральной головкой икроножной мышцы.

Объём подколенного лимфатического узла у новорожденного козлёнка равен в среднем 8,51 мм³. К шести месяцам жизни этот показатель увеличивается в 38,09 раза, а к году жизни — ещё в 1,91 раза, достигая объёма в 620,18 мм³.

Поверхностные паховые узлы — *Inn. inguinales superficiales* — описаны нами при экспертизе вымени.

Выводы

Таким образом, зная закономерности оттока лимфы от органов и тканей козы зааненской породы, топографию регионарных лимфатических узлов и их корни, можно провести ветеринарно-санитарную экспертизу туши или отруба, не нарушая его товарный вид.

Литература

1. Зеленовский, Н.В. *Международная ветеринарная анатомическая номенклатура. Пятая редакция.* СПб.- Лань.-2013.
2. Зеленовский, Н.В., Хонин, Г.А. *Анатомия собаки и кошки.* СПб.: Логос, 2004. — 344с.
3. Зеленовский, Н.В., Племяшов, К.В., Щипакин, М.В., Зеленовский, К.Н. *Анатомия собаки.* СПб: ООО «ИКЦ», СПб.: 2015, 260 с.
4. Зеленовский, Н.В., Зеленовский, К.Н. *Анатомия животных.* - СПб, издательство «Лань», 2014, 844 с.
5. Линденбратен, Л.Д. Корольюк, И.П. *Медицинская радиология (основы лучевой диагностики и лучевой терапии).* — 2-е переработанное и дополненное. — Москва: Медицина, 2000. — С. 77-79. — 672 с.
6. Шевченко, Б.П. *Анатомия бурого медведя.*- Оренбург,-2003, 454 с.
7. «Правила ветеринарного осмотра убойных животных и ветеринарно-санитарной экспертизы мяса и мясных продуктов» (утв. Минсельхозом СССР 27.12.1983)

УДК: 636.4:612.34

Кирилловых, А.С.
Kirillovykh, A.

Биохимические показатели крови свиней при неспецифическом гастроэнтерите с применением добавок «Провитол» и «Микс-Ойл»

***Резюме:** в статье описаны результаты применения пребиотико-пробиотических добавок на группе свиней с выраженными клиническими признаками гастроэнтерита. Проведены биохимические исследования сыворотки крови животных контрольных и экспериментальных групп. Установлено положительное влияние этих добавок на ряд показателей: общий белок, уровень глюкозы, АСТ, АЛТ, щелочную фосфатазу и значительное улучшение показателя альфа-амилазы.*

***Ключевые слова:** биохимия, кровь, свиньи, гастроэнтерит, пробиотики.*

Biochemical indicators of a blood of pigs at a nonspecific gastroenteritis about application of additives of «Provitol» and «Miks-Oil»

***Summary:** in article results of application of pre-probiotic additives on group of pigs with the expressed clinical signs of a gastroenteritis are described. Biochemical researches of blood serum of animal control and experimental groups are conducted. It is established positive influences of these probiotics on a series of indicators: general protein, level of glucose, nuclear heating plant, ALT, AST and appreciable improvement of an indicator of an alpha amylase.*

***Keywords:** biochemistry, blood, pigs, gastroenteritis, probiotics.*

Введение

Гастроэнтерит (Gastroenteritis) — преимущественно острое полиэтиологической природы поражение, нередко глубоко проникающее, воспалительного характера желудка и тонкой кишки, сопровождающееся нарушением пище-

варительного процесса, иммунного ответа, интоксикацией и обезвоживанием организма [2, 5].

Поросята чаще начинают болеть с началом подкормки, также в первые 12-15 дней после передачи на доращивание при раннем отъёме. Наибольшее

распространение заболевания может быть на крупных свиноводческих комплексах (с охватом до 100 % поголовья). Несложное заболевание при остром течении катарального воспаления слизистой оболочки пищеварительного тракта протекает доброкачественно. При своевременном правильном проведении мероприятий летальность не превышает технологических норм. Однако во многих случаях гастроэнтериты заканчиваются вынужденным убоем или падежом поросят, что наносит большой экономический ущерб [9].

При желудочно-кишечных расстройствах с признаками диареи у поросят разных возрастов происходят глубокие

изменения со стороны гематологических показателей крови [1, 4, 5].

Материалы и методы исследований

Исследования проводили в период с 2012 по 2015 г.г. на базе СПК «Красное знамя» Куменского района Кировской области. Объектом исследования послужили поросята-отъёмыши в возрасте 45-60 дней и живой массой 10-12 кг. Были сформированы 4 группы по принципу аналогов среди поросят-отъёмышей по 15 животных в каждой группе. Первую группу составили клинически здоровые животные, вторую — животные с явной клинической картиной гастроэнтерита (на фоне стандартных схем лечения хозяйства), третья и четвёртая — животные с явной клинической кар-

Таблица 1 - Схема проведения опыта.

Группа животных	Кол-во животных	Лечение	Способ введения	Доза	Кратность
Контрольная (клинически здоровые животные)	15	-	-	-	-
1 Опытная (животные с клинической картиной гастроэнтерита)	15	Лечение по схеме хозяйства (Антибиотикотерапия, витаминная коррекция)	Согласно инструкции	Согласно инструкции	Согласно инструкции
2 Опытная (животные с клинической картиной гастроэнтерита)	15	Лечение по схеме хозяйства (Антибиотикотерапия, витаминная коррекция) +	Согласно инструкции	Согласно инструкции	Согласно инструкции
			Перорально	1 кг/тонну комбикорма	1 раз в день
3 Опытная (животные с клинической картиной гастроэнтерита)	15	Лечение по схеме хозяйства (Антибиотикотерапия, витаминная коррекция) +	Согласно инструкции	Согласно инструкции	Согласно инструкции
			Перорально	100г/тонну комбикорма	1 раз в день

тиной гастроэнтерита и применением на фоне течения болезни препаратов «Провитол» (3 группа) и «Микс-Ойл» (4 группа) (таблица 1) (Производства ООО «БИОТРОФ», Российская Федерация, 196602, г. Санкт-Петербург, г. Пушкин, ул. Малиновская, д. 8, лит. А, пом. 7-Н.).

Провитол в рационах сельскохозяйственных животных и птицы выполняет функции двух кормовых добавок: кормового фермента и пробиотика. Провитол повышает усвояемость зерновых: пшеницы, ячменя, ржи, овса; эффективно воздействует на отруби, подсолнечный шрот и сухую пивную дробину; подавляет развитие патогенных микроорганизмов и способствует формированию полезной микрофлоры в пищеварительном тракте [3, 6, 8].

Микс-Ойл — это кормовая добавка для повышения сохранности молодняка и увеличения продуктивности сельскохозяйственных животных и птицы. Смесь натуральных эфирных масел из растений в составе кормовой добавки обладает антимикробной активностью, антиоксидантным действием и противовоспалительным эффектом. Микс-Ойл подавляет развитие патогенной микрофлоры в желудочно-кишечном тракте; способствует нормализации процессов пищеварения, повышению перевариваемости и усвояемости питательных веществ рациона; способствует улучшению продуктивности и здоровья животных [6, 7, 8].

Отбор проб крови для клинических и биохимических исследований осуществляли из латеральной ушной вены поросят при постановке на опыт в возрасте 45-60 дней, в 85-100 дней, при убое животных в возрасте 180-210 дней.

Биохимические показатели определяли с помощью фотоэлектроколориметра КФК 3-01 и готовых биохимических наборов Vital. Общий и прямой белок сыворотки крови определяли методом Маллоя-Эвелина, щелочную фосфатазу — оптимизированным кинетическим методом (АМП-буфер,

p-нитрофенилфосфат), кислотную фосфатазу — оптимизированным кинетическим методом, α -Амилазу — унифицированным методом по Каравею, глюкозу — энзиматическим колориметрическим методом. Концентрацию общего и прямого билирубина определяли унифицированным методом Ендрассика-Грофа, активность аланинаминотрансферазы и аспартатаминотрансферазы унифицированным методом Райтмана-Френкеля, определяли коэффициент Де Ритиса (отношение АЛТ к АСТ) (1972). Математическую обработку данных осуществляли с помощью программы Microsoft Excel 2007. Достоверность различий сравниваемых величин определяли по t-критерию Стьюдента и F-критерию Фишера.

Результаты эксперимента и их обсуждение

При оценке биохимических показателей крови подопытных животных при постановке на опыт в возрасте 45-60 дней отмечалось увеличение концентрации общего белка в среднем на 11,40%. Уровень глюкозы был выше, чем у здоровых животных, при этом не выходил за физиологические нормы (таблица 2). Повышенный уровень общего белка сыворотки крови (гиперпротеинемия) наблюдается при повышенном синтезе белка, и по всему был скорее связан с воспалением желудочно-кишечного тракта и потерей жидкости из-за рвоты и диареи.

Количество общего билирубина возрастало примерно в 2 раза по сравнению с клинически здоровыми животными, в основном за счёт увеличения прямого билирубина в 2,7 раз. Повышение уровня билирубина плазмы крови свидетельствовало о начале функциональных нарушений печени или наличии гемолитических процессов в организме на фоне острого воспаления желудка и кишечника. Уровень аланинаминотрансферазы (АЛТ) увеличился в 3,4 раза, а уровень АСТ в 3,1 раза по сравнению с клинически здоровыми

Таблица 2 - Биохимические показатели крови подопытных поросят.

Показатели крови	Норма	Группы			
		Контрольная	1 опытная	2 опытная	3 опытная
Глюкоза, г/л	3,5 – 6,4	4,44±0,18	5,46±0,22*	5,59±0,23*	5,5±0,21**
Общий белок, г/л	65 – 85	71,77±2,87	82,87±3,31	82,81±3,48	83,31±3,17
Билирубин общий, ммоль/л	0-6,8	3,85±0,15	7,58±0,030	7,79±0,33	7,83±0,30
Билирубин прямой, ммоль/л	0,9 – 3,4	1,64±0,07	4,78±0,22	4,22±0,19	4,09±0,18
Билирубин не прямой, ммоль/л	0,0-3,4	2,20±0,10	2,79±0,13	3,57±0,16	3,73±0,17
АЛТ, ед./л	7 – 15	14,22±0,57	47,21±1,89	49,34±2,07	51,65±1,96
АСТ, ед./л	8-25	11,22±0,50	34,78±1,57	35,22±1,57	33,09±1,49
Коэффициент Де Ритиса	1,3-1,4	1,26±0,06	1,35±0,06	1,40±0,06	1,56±0,07
Щелочная фосфатаза, ед/л	140 – 200	194,41±7,77	289,12±11,56	271,37±11,39	251,95±9,57
α-Амилаза, ед./л	320-1140	897,87±35,91	2098,56±83,94	1897,98±79,71	1981,98±75,31

Примечание: * – $p < 0,05$, ** – $p < 0,01$

животными. Повышение активности обеих аминотрансфераз (аланинаминотрансфераза содержится в цитоплазме клеток, а аспаратаминотрансфераза – и в цитоплазме, и в митохондриях) свидетельствует о поражении клеток печени. Значительное увеличение щелочной фосфатазы (ЩФ) по сравнению со здоровыми животными на 48,00%, по всей видимости, свидетельствует о дисфункции печени и желчных путей, сопровождающихся холестазом. Повышение уровня альфа-амилазы в 2,3 раза у

клинически больных животных свидетельствует о переходе воспаления со стороны желудочно-кишечного тракта на поджелудочную железу и начале развития острого панкреатита.

При оценке биохимических показателей у поросят в 85-100 дневном возрасте отмечалась положительная динамика снижения уровня глюкозы на 3,50% у клинически больных животных, в опытных группах – на 9,84% (при применении «Провитола») и 9,82% (при применении «Микс-Ойла»). Показатель

общего белка в интактной группе отличался постоянством, у животных с явной клинической картиной неспецифического гастроэнтерита незначительно снижался на 2,10% (таблица 3).

Билирубиновый показатель имел тенденцию к снижению во всех группах, но максимальное снижение было во второй подопытной группе (при применении «Провитола») — на 12,20% по сравнению с предыдущим периодом. Напротив, снижение показателя АЛТ отмечалось в большей мере в

группе с применением «Микс-Ойл» на 43,60%. Уровень ЩФ в первой подопытной группе незначительно уменьшался (244,12 ед/л), при этом более быстрая динамика снижения отмечалась во второй подопытной группе (на 21,40%). Благодаря смеси натуральных эфирных масел из растений в составе кормовых добавок, эти препараты обладают антимикробной активностью, антиоксидантным действием и противовоспалительным эффектом, что способствовало существенному снижению уровня

Таблица 3 - Биохимические показатели крови подопытных свиней.

Показатели крови	Норма	Группы			
		Контрольная	1 опытная	2 опытная	3 опытная
Глюкоза, г/л	3,5 – 6,4	4,28±0,19	5,27±0,26	5,04±0,25	4,96±0,23
Общий белок, г/л	65 – 85	71,54±3,21	81,21±4,06	80,04±4,01	80,29±3,77
Билирубин общий, ммоль/л	0-6,8	3,08±0,14	7,74±0,39	6,84±0,34	6,96±0,33
Билирубин прямой, ммоль/л	0,9 – 3,4	1,32±0,06	5,03±0,23	3,78±0,17	3,93±0,18
Билирубин не прямой, ммоль/л	0,0-3,4	1,76±0,08	2,71±0,12	3,06±0,14	3,03±0,14
АЛТ, ед./л	7 – 15	13,87±0,62	46,33±2,32	31,3±1,57	29,12±1,37
АСТ, ед./л	8-25	13,12±59	35,03±1,58	23,78±1,07	24,93±1,12
Коэффициент Де Ритиса	1,3-1,4	1,05±0,05	1,32±0,06	1,31±0,06	1,16±0,05
Щелочная фосфатаза, ед/л	140 –200	183,87±8,27	244,12±12,20	213,3±10,66	219,82±10,33
α-Амилаза, ед./л	320-1140	827,9±37,25	2044,52±102,2	1254,6±62,73	1127,72±53,00

Примечание: * – p < 0,05, ** – p < 0,01

альфа-амилазы практически до физиологического уровня.

В конце опыта, в 180-210 дневном возрасте свиней, наблюдалась картина хронических воспалительных процессов, протекающих в организме свиней первой подопытной группы (животные с клинической картиной гастроэнтерита). Высокий уровень глюкозы и общего белка плазмы крови, отклонение в большую сторону показателей билирубина, повышенный уровень щелочной фосфатазы (на 52,00% по сравнению с интактными животными)

и превышающий практически в 2,5 раза показатель альфа-амилазы — всё это свидетельствовало о патологии желудочно-кишечного тракта и пристеночных желёз, и как следствие, нарушение нормального всасывания питательных веществ и функционального расстройства (таблица 4).

Таким образом, результаты биохимического анализа крови при неспецифическом гастроэнтерите свидетельствуют о нарастании воспалительного процесса с вовлечением панкреатобилиарной системы, что подтверждается увеличе-

Таблица 4 - Биохимические показатели крови подопытных свиней

Показатели крови	Норма	Группы			
		Контрольная	1 опытная	2 опытная	3 опытная
Глюкоза, г/л	3,5 – 6,4	4,34±0,20	5,38±0,25	5,00±0,24	4,99±0,23
Общий белок, г/л	65 – 85	70,94±3,33	80,47±3,78	79,54±3,73	79,41±3,73
Билирубин общий, ммоль/л	0-6,8	3,31±0,16	7,48±0,35	6,52±0,31	6,68±0,31
Билирубин прямой, ммоль/л	0,9 – 3,4	1,21±0,05	4,67±0,21	3,69±0,17	3,97±0,17
Билирубин не прямой, ммоль/л	0,0-3,4	2,10±0,09	2,80±0,13	2,83±0,13	2,71±0,11
АЛТ, ед./л	7 – 15	14,65±0,69	48,11±2,26	19,99±0,94	21,04±0,99
АСТ, ед./л	8-25	12,21±0,55	34,67±1,56	22,69±1,02	23,97±1,08
Коэффициент Де Ритиса	1,3-1,4	1,19±0,05	1,38±0,06	0,88±0,04	0,87±0,04
Щелочная фосфатаза, ед/л	140 – 200	174,65±8,20	265,98±12,50	203,76±9,57	201,01±9,44
α-Амилаза, ед./л	320-1140	788,34±37,05	2155,99±101,33	943,87±44,36	976,98±45,76

Примечание: * – $p < 0,05$, ** – $p < 0,01$

нием количества общего белка, глюкозы, увеличением количества прямого и непрямого билирубина, АЛТ, АСТ, ЩФ, α амилазы, являющейся результатом вовлечения в заболевание печени и поджелудочной железы. Было отмечено восстановление ферментативной активности поджелудочной железы в группе, где применяли «Провитол» и «Микс-ойл», показатели α -амилазы снизились практически в 2 раза уже к 85-100 дневному возрасту.

Выводы

Таким образом, в ходе эксперимента выявлено положительное влияние добавок «Провитол» и «Микс-Ойл» на ряд биохимических показателей крови свиней при неспецифическом гастроэнтерите: снижение уровня общего белка, глюкозы, билирубина, АСТ, АЛТ, альфа-амилазы. Снижение уровня этих показателей свидетельствуют о нормализации белкового, углеводного обмена веществ.

Литература

1. Андреева С.Д. Цитохимическая характеристика содержания сукцинатдегидрогеназы в клетках крови свиней // *Международный вестник ветеринарии*. -2012.-№ 1.-С.37-41.
2. *Болезни свиней / под ред. В.И. Левченко, В.П. Заярнюк, И.В. Панченко.* — Киев: Белая церковь, 2005. — 168 с.
3. Большаков В., Новикова Н., Солдатова В. Фитопробиотик Провитол для поросят-сосунов. // *Животноводство России.* – 2013. – Специальный выпуск по свиноводству. – С. 53.
4. Васильева Е.А. Клиническая биохимия сельскохозяйственных животных: справ. руководство. — М.: Россельхозизд-дат, 1982. — 254 с.
5. Воронов А.Н. Острые желудочно-кишечные заболевания поросят: автореф. докт. дис. — Л., 1989. — 16 с
6. Клименко В.В. Применение пробиотиков в ветеринарии // *Материалы III-IV Междунар. науч. семинаров.* – М., 2002. – С. 32-34.
7. Лаптев Г.Ю., Большаков В.Н., Солдатова В.В. Кормовая добавка «Микс-Ойл» в кормлении свиней. // *Сельскохозяйственные Вести.* – 2012. -№1. –С.24.
8. Лемяк А. Пробиотики и функциональное питание // *Современные технологии восстановительной медицины: материалы VI Междунар. конф.* – М., 2001. – С. 21-23.
9. Шахов А.Г. Актуальные проблемы болезней молодняка в современных условиях // *Ветеринарная патология.* – 2003. – №2. – С. 6-7.

УДК: 611.69:636.4

Корзенников, С.Ю.
Korzennikov, S.

Возрастная морфология молочной железы свињи домашней

Резюме: вымя свињи домашней — множественная железа: до 10 пар железистых холмов. Сфинктер соскового канала развит слабо. Закладка молочной железы свињи обнаруживается у эмбриона при его затылочно-копчиковой длине в 1,5 см. Начиная с 9-месячного возраста постнатальной жизни, в молочных железах свињи появляется альвеолярная ткань. У супоросных свиней на 45 день появляется множество развитых альвеол, группирующихся в отдельные дольки, а на 60 день развитие альвеолярной системы вымени полностью завершается. Стенки альвеол состоят из кубического эпителия. На 75 день беременности у свиноматок в просветах альвеол и протоков молочной железы появляется секрет. На 90 день внутриутробного развития плода интенсивность секреции молока возрастает, а сами железы заметно увеличиваются в размерах. Ко времени родов (на 114-й день) альвеолы молочной железы свиноматки полностью наполняются секретом.

Ключевые слова: свижня домашняя, молочная железа, морфометрия, кровоснабжение, отток лимфы.

Age morphology of mammary gland of pig

Summary: mammary gland of pigs - multiple iron: up to 10 pairs of glandular hills. Sphincter teat canal is poorly developed. Bookmark gland in pig found in the embryo when it is occipitococcygeal length of 1.5 cm. Since the age of 9 months of postnatal life, in the mammary glands appears swine alveolar tissue. In gestating pigs over 45 days there is a lot of developed alveoli grouped into separate segments, and on day 60 the development of alveolar udder system is fully completed. Alveolar walls consist of cuboidal epithelium. After 75 days of gestation sows the gaps in the alveoli and ducts of the breast appears the secret. On day 90 of fetal exposure intensity increases the secretion of milk, and the gland itself significantly increase in size. By the time of birth (114-day) udder alveoli sows completely filled with secrets.

Keywords: pig home, mammary gland, morphometry, blood supply, lymph

Введение

Свиноводство является интенсивно развивающейся отраслью сельского хозяйства, способствующей решению

проблемы обеспечения населения России качественной мясной продукцией отечественного производства. Социально-экономические условия последних лет

обусловили резкие и глубокие изменения форм и систем ведения сельского хозяйства. К концу 90 х годов снижение материального обеспечения хозяйств, дефицит лекарственных средств у ветеринарных работников, а также значительное увеличение поголовья свиней в частном секторе привели к широкому распространению заболеваний, связанных с патологией молочной железы у свиноматок. Кроме того, промышленная технология свиноводства сопровождается целым рядом факторов, неблагоприятно влияющих на организм свиноматок в подсосный период, к числу которых относятся различные заболевания этих животных. Высокая заболеваемость маточного поголовья и новорожденных поросят нарушает ритмично-поточное производство свинины, что наносит свиноводству большой экономический ущерб [5].

Болезни органов размножения и молочной железы у свиноматок имеют широкое распространение и проявляются нарушениями половой цикличности, оплодотворяемости, бесплодием и малоплодием, абортными и мёртворождаемостью поросят, первичной слабостью родов, задержанием последа, синдромом метрит-мастит-агалактия (ММА), острым и хроническим эндометритом, маститом-агалактией (гипоагалактией) и др. При нарушениях лактации у свиноматок не обеспечивается потребность поросят в питательных веществах и формирование колострального иммунитета, что приводит к их заболеваемости и гибели [2, 4, 5].

Одним из таких заболеваний, наносящих существенный урон в области производства свиней, является «синдром ММА» — метрит-мастит-агалактия, который у свиноматок встречается во всех регионах России и, особенно, в зонах с развитым промышленным свиноводством. По различным данным, им поражается от 2,00% до 50,00% свиноматок. Синдром ММА появляется у свиноматок в течение первых трёх суток

послеродового периода. Из-за нарушений лактации потребность поросят в молозиве (молоке) не удовлетворяется. Они становятся вялыми, истощёнными, часто наблюдается диарея, в результате подсосные поросята гибнут. Кроме того, без своевременного лечения процесс приобретает хроническое течение, и свиноматки на длительный период выбывают из технологического цикла воспроизводства.

Цель исследования — установить видовые и породные закономерности морфологии молочной железы свиньи домашней в возрастном аспекте.

Материалы и методы

В настоящем исследовании мы изучили морфологию молочной железы свиньи домашней. Исследования проводились в условиях ООО «Идаванг-Агро» (Ленинградская область). В подопытную группу входили трёхпородные животные (DYL, LYL, YLY) второго, третьего и четвёртого опоросов. Масса животных — 200–280 кг, количество молочных холмов — 12–14, соски не повреждены.

Методы исследования — тонкое анатомическое препарирование; рентгенография; инъекция кровеносных и лимфатических сосудов контрастными массами; морфометрия — взвешивание, определение линейных параметров.

Результаты исследований и обсуждение

Молочная железа у свиньи множественная — вымена. Каждая молочная железа (железистый холм) возвышается в виде бугорка с соском (рисунок 1). Холмы парные и располагаются в два ряда вдоль белой линии живота. По расположению различают грудные, брюшные и паховые железы — всего до 10 пар железистых холмов. В каждом молочном холме две, реже три доли. Внутри вымени располагаются альвеолы (в них образуется молоко), выстланные изнутри секреторным эпителием. Альвеолы переходят в молочные ходы. Последние открываются в небольшую цистерну, от которой на вершину соска идут соско-

вые каналы. Сфинктеры (мышечные кольца, не дающие молоку вылиться) в сосковых каналах развиты слабо. У большинства свиней в каждом соске 2-3 канала соответствуют количеству долей в молочном холме. Грудные и брюшные холмы молочных желез нередко развиты больше паховых и выделяют больше молока.

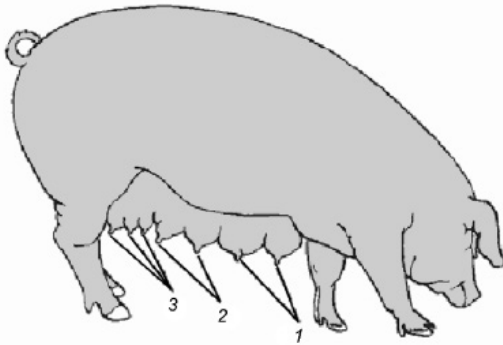


Рисунок 1 – Множественная молочная железа свињи - вымена:

1 – грудные холмы; 2 – брюшные холмы; 3 – паховые холмы.

Молочные цистерны у свиней очень малы и представлены лишь незначительно расширяющимся выводным протоком. В связи с этим молоко в них практически не собирается. Выводные протоки соска имеют 3-4 мм в длину и плотно закрыты складками слизистой оболочки, выходящими из цистерны. Отдельные молочные желёзки, открывающиеся выводными каналами в одном и том же соске, между собой связи не имеют. Краниальные молочные железы свињи развиты лучше, чем каудальные. Наряду с равномерно расположенными развитыми железами и сосками у свиней часто встречаются неравномерно развитые молочные железы. В каждом ряду насчитывается от 4 до 9, а иногда и 10 таких желез. Обычно в хозяйствах для репродукции стада отбирают свиноматок, имеющих не менее 12 сосков. В связи с этим большинство свиней современных пород

имеют в среднем по 12 сосков. Нередко встречается нечетное количество сосков (15, 17, 19). Количество сосков у особей женского и мужского пола обычно одинаково. Расположение сосков по парам в обоих рядах чаще всего симметрично, но может быть и асимметричным.

Форма сосков молочной железы свиней обычно цилиндрическая, реже коническая. Однако нередко встречаются соски кратерообразные с вдавленной верхушкой, напоминающей воронку. Эта порочная форма сосков может передаваться по наследству и часто является причиной воспаления молочной железы из-за задержки в ней молока. Иногда эти дефектные соски по мере развития превращаются в нормальные, но чаще всего дефект сохраняется на протяжении всей жизни. Количество подобных сосков может колебаться от 1 до 7, хотя последнее бывает крайне редко.

Кожа молочной железы и сосков у свињи лишена волосяного покрова, потовых и сальных желез и очень тонкая. Эпидермис соска значительно тоньше, чем у коров и многих других сельскохозяйственных животных. На вершине соска в области сосковых каналов кожа загибается внутрь в виде небольших воронок, переходящих в очень узкий сосковый канал. Этот канал выстлан многослойным плоским эпителием, который постепенно переходит в двухслойный эпителий цистерны.

На поверхности слизистой оболочки цистерны могут открываться протоки добавочных молочных желез. Мышечные волокна соска образуют внутренний (циркулярный) и наружный (продольный) слои. Сосковые каналы окружены пучками эластических волокон с незначительным количеством мышечных элементов. На поперечном срезе цистерна имеет звёздчатую форму, образованную складками эпителия. От молочной цистерны во все стороны отходят молочные протоки, располагающиеся в несколько ярусов один над другим. При наличии в соске

одной цистерны они располагаются радиально и, ветвясь на более мелкие протоки, заканчиваются альвеолами, образуя железу в форме розетки. Молочные альвеолы, как и у других млекопитающих, состоят из железистого эпителия, окруженного сетью миоэпителиальных клеток и соединительной тканью, богатой кровеносными сосудами (рисунок 2).

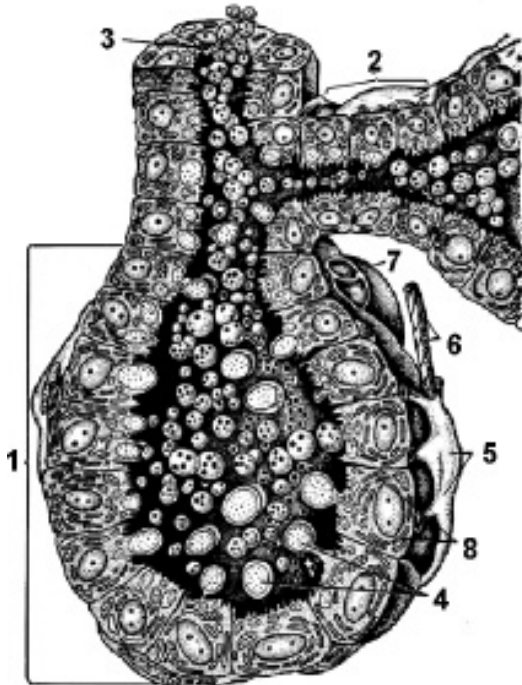


Рисунок 2 - Схема строения ацинуса молочной железы свиньи:

1 — ацинус; 2 — млечный ход; 3 — внутривидольный проток; 4 — апокриновая секреция; 5 — миоэпителиальные клетки; 6 — нервное волокно; 7 — гемокапилляр; 8 — лактоцит.

Основная функция молочной железы — образование и накопление молока (жидкость, секретлируемая молочной железой млекопитающих через 5-7 суток после родов и необходимая для питания детёныша) с периодическим его выведением во время сосания или доения, т.е. лактации. Секреция молока — сложный рефлекторный процесс, связанный с

последовательными структурными и функциональными изменениями железистых клеток и различных тканей молочной железы. Продолжительность лактационного периода (времени с момента родов до прекращения выделения молока) зависит от породы, кормления и содержания животных, срока наступления новой беременности и т.д. У свиней он составляет 2 месяца после родов и больше.

Закладка молочной железы у свиньи в виде млечной линии обнаруживается у эмбриона при его затылочно-копчиковой длине в 1,5 см. На ней постепенно образуются утолщения, или бугорки, по числу будущих желёз. У эмбриона длиной 2,0 см между этими утолщениями млечная линия исчезает, а у эмбриона длиной 5,0 см начинает формироваться сосок. Дифференцировка эмбрионального зачатка молочной железы происходит у эмбриона длиной в 5,0–5,7 см. На стадии развития эмбриона, достигшего длины 13,0 см, от основного эпителиального тяжа отходят вторичные эпителиальные тяжи, хорошо развитые у эмбриона длиной 20,0 см. Эти тяжи впоследствии превращаются в полости цистерны, соска и молочные протоки железы. Цистерна железы начинает формироваться у эмбриона длиной 20,0 см. У плодов перед рождением хорошо развита система молочных протоков. Развитие молочной железы в постэмбриональный период имеет выраженные видовые и породные закономерности. До 4-месячного возраста включительно у свиней происходит рост и развитие главных выводных протоков без заметного увеличения их ветвистости. В грудных холмах 5-месячных животных находят уже хорошо развитую систему протоков. Наиболее интенсивное развитие органа начинается в возрасте шести месяцев. Молочные железы в это время увеличиваются в размерах. В области протоков, ближе к основанию соска, образуются многочисленные первичные и вторичные протоки, значительно

увеличивающиеся в диаметре. Диаметр железы достигает 2,0 см.

Начиная с 9-месячного возраста, у всех свиней в молочных железах появляется альвеолярная ткань. Однако степень её развития неодинакова у разных животных даже одного и того же возраста. Различно также соотношение железистой, жировой и соединительной тканей. К 12 месячному возрасту размер молочных желез достигает 8,0 см, а ветвистость протоков увеличивается. Железы состоят из сильно развитой системы молочных протоков, расположенных уже в несколько ярусов. Многие мелкие протоки заканчиваются молочными альвеолами. В этом возрасте в период охоты у непокрытых свиней иногда наблюдается даже процесс секретиции.

У супоросных свиней на 45-й день появляется множество развитых альвеол, группирующихся в отдельные дольки, а на 60-й день развитие дольчато-альвеолярной системы полностью завершается. К 70-му дню супоросности дольки лишь увеличиваются. Стенки альвеол состоят из кубического эпителия, в котором можно видеть отдельные капли жира. На 75-й день в просветах альвеол и протоков появляется хорошо различимый секрет. На 90-й день интенсивность секретиции возрастает, а сама железа заметно увеличивается в размерах. Ко времени родов (на 114-й день) дольки альвеолы полностью наполняются секретом.

Таким образом, перед опоросом молочная железа свиньи уже подготовлена к лактации. Однако наибольшего развития молочные железы достигают в первые две недели после опороса. В этот период их диаметр достигает 13,0–15,0 см. В молочных железах подсосных свиноматок очень мало соединительной ткани — всего 12,0%. Альвеолы образованы цилиндрическим железистым эпителием, находящимся в различной стадии секретиции. Реже встречаются альвеолы, стенки которых выстланы кубическими

плоским эпителием. Форма альвеол обычно округлая. В зависимости от функционального состояния органа в железе имеются участки, как активно развивающиеся, так и начинающие инволюцию. К концу второго месяца лактации у свиней снижается уровень секретиции. Одновременно уменьшается размер альвеол и их количество. Затем большинство альвеол разрушается. Паренхима железы в это время в основном состоит из молочных протоков, значительно разрастается междольковая соединительная ткань. Через 15 дней после отъёма поросят секретиция молока почти полностью прекращается. Процесс инволюции молочных желёз начинается с периферии железы. Сначала исчезают альвеолы на конечных веточках молочных протоков и уже затем постепенно — лежащие ближе к главным протокам. Процесс инволюции заканчивается полным исчезновением альвеол.

Краниальные холмы молочной железы свиньи снабжаются кровью обильнее, чем каудальные. Этим подтверждается и общеизвестное наблюдение свиноводов, что передние соски вымени богаче молоком, чем задние. Снабжение кровью передних молочных желёз осуществляется через межрёберные и краниальную надчревную артерии. Последняя из указанных сосудов является ветвью внутренней грудной артерии. Каудальные холмы питаются за счёт каудальной надчревной артерии, являющейся ветвью первого порядка надчревно-срамного ствола. В их васкуляризации принимают участие вентральные ветви поясничных артерий.

У взрослых свиноматок мелкие вены каждой молочной железы, сливаясь между собой, образуют 3–4 ветви, которые от передней группы молочных желёз вливаются в подкожную брюшную и краниальную надчревную вену. Последняя из указанных коллекторов, чаще всего, бывает двойная. Часть

крови из краниальных холмов оттекает через межрёберные вены. Отток венозной крови от каудальных холмов молочной железы свиньи осуществляется по каудальной надчревной вене и поясничным венам в каудальную полую вену. Разнонаправленный поток крови создаётся между пятой и шестой парами молочных холмов и обеспечивается многочисленными клапанами, разделяющими вены на отдельные сегменты. Раздел бассейнов кровотока молочной железы свиньи возникает ещё в эмбриональный период развития поросенка.

Лимфатические сосуды молочной железы свиньи схематично могут быть подразделены на сосуды кожи, паренхимы органа и соска. Часть лимфатических сосудов кожного покрова железы после прохождения в подкожном слое внедряется в её ткань и присоединяется к лимфатическим сосудам органа. Лимфатические сосуды железы большей частью подходят к лимфатическим узлам по тому же пути, что и кровеносные сосуды. Лимфатические сосуды соска образуют сеть, состоящую в среднем из 4–8 сосудов, поднимающихся к основанию соска. Они соединяются между собой, попадают в ткань железы и смешиваются с глубинными сосудами. Лимфоотток от краниальных трёх (четырёх) пар молочных холмов идёт к добавочным подмышечным, а от каудальных — к поверхностным паховым лимфатическим узлам. Между пятой и шестой парами холмов молочной железы встречаются добавочные лимфатические узлы.

Иннервация молочных желёз с первой по пятую пару осуществляется в основном 7–14 парами межрёберных нервов. Задняя группа молочных холмов иннервируется поясничными нервами. Наружная ветвь подвздошно-подчревного нерва делится на 3–4 тонкие ветви. Из них две идут в область шестой, а одна ветвь — к пятой паре молочных холмов. Ветви подвздошно-пахового нерва подходят к шестой и седьмой парам

холмов молочной железы. Наружный семенной нерв с ветвью подвздошно-пахового нерва, проходя через паховый канал, иннервирует заднюю поверхность последней и предпоследней пар молочных желёз. В сосках свиньи имеются свободные и несвободные нервные окончания. К свободным относятся окончания, имеющие форму клубочков и ветвящихся кустиков. Среди несвободных окончаний имеются генитальные тельца и окончания типа Гольджи-Маццони. В паренхиме железы находятся главным образом свободные кустистые окончания, реже клубочки без капсул. В некоторых случаях наблюдаются рецепторы с тонкими капсулами, лежащими у стенок протоков.

Выводы

Вымя свиньи домашней — множественная железа: до 10 пар железистых холмов. Сфинктер соскового канала развит слабо. Закладка молочной железы свиньи обнаруживается у эмбриона при его затылочно-копчиковой длине в 1,5 см. Начиная с 9-ти месячного возраста постнатальной жизни, в молочных железах свиньи появляется альвеолярная ткань. У супоросных свиных на 45 день появляется множество развитых альвеол, группирующихся в отдельные дольки, а на 60 день развитие альвеолярной системы вымени полностью завершается. Стенки альвеол состоят из кубического эпителия. На 75 день беременности у свиноматок в просветах альвеол и протоков молочной железы появляется секрет. На 90 день внутриутробного развития плода интенсивность секреции молока возрастает, а сами железы заметно увеличиваются в размерах. Ко времени родов (на 114-й день) альвеолы молочной железы свиноматки полностью наполняются секретом. Артериальное кровоснабжение осуществляется краниальной и каудальной надчревыми артериями. Венозная кровь оттекает как в кра-

ниальную, так и в каудальную полые вены. Граница раздела потоков лимфы проходит между четвёртой и пятой парами холмов молочной железы. Лимфатическими узлами первого порядка для четырёх (трёх) краниальных пар холмов молочной железы свиньи являются добавочные подмышечные, а для каудальных — поверхностные паховые лимфатические узлы.

Литература

1. Абрамова Л.П. Суточная динамика гистоструктур молочной железы лактирующих коз /Л.Л. Абрамова// Ветеринария.- М.: Колос, 1998.- № 9. - С.29-33.
2. Гончарова В. М. Морфология молочной железы свиней в период эструса во время полового созревания. / В. М. Гончарова, Л. Л. Абрамова // Известия Оренбургского государственного аграрного университета. - Оренбург: Оренбург. гос. аграр. ун-т. - 2008. - № 4. - С. 85-87, 209, 217.
3. Зеленецкий, Н.В. Международная ветеринарная анатомическая номенклатура. Пятая редакция. СПб, Лань, 2013. – 400 с.
4. Зеленецкий, Н.В., Племяшов, К.В., Щипакин, М.В., Зеленецкий К.Н. Анатомия собаки. – СПб, «Информационно-консалтинговый центр», 2015. – 268 с.
5. Зеленецкий, Н.В., Зеленецкий, К.Н. Анатомия животных. - СПб, издательство «Лань», 2014, 844 с.
6. Семенов А. В. Характеристика микрофлоры и патоморфологические изменения молочной железы при маститах у свиноматок : автореф. дис. ... канд. вет. наук : спец. 16.00.03 / Семенов Анатолий Владимирович ; Омск. гос. аграр. ун-т, Омск, 2004. - 19 с.
7. Щипакин, М.В. и др. Методика изготовления коррозионных препаратов с применением стоматологических пластмасс / М.В. Щипакин А.В. Прусаков, С.В. Вирунен, В.В. Скуба, Д.С. Былинская // Вестник Полтавской державной академии, Полтава, 2014. № 1. С. 65 – 67.
8. Эктов В. А Развитие молочной железы чистопородных и помесных свиней в онтогенезе / В. А. Эктов, М. Я. Соловей // Изв. Тимирязевской с.-х. акад. - 1962. - Вып. 5. – С. 216-228.

УДК: 637.123.04:636.4

Корзенников, С.Ю.
Korzennikov, S.

Клеточный состав МОЛОЗИВА СВИНОМАТОК

Резюме: перед рождением поросят ткани молочной железы свиноматки инфильтрованы лейкоцитами. В норме в молозиве свиньи в первый и второй дни лактации присутствуют лимфоциты. В молозиве, полученном из больных маститом молочных желез, значительно увеличивается число соматических клеток, в основном за счёт палочкоядерных нейтрофилов.

Ключевые слова: свинья домашняя, молозиво, клеточный состав, мастит.

Cellular composition of colostrum of pig

Summary: before the birth of piglets sow breast tissue infiltrated leukocytes. Normally in colostrum pigs in the first and second days of lactation present lymphocytes. The colostrum, obtained from patients with breast substantially increases the number of somatic cells, mainly due to band neutrophils.

Keywords: pig, colostrum, mastitis.

Введение

Воспаление молочной железы — мастит является одной из серьёзных проблем промышленного свиноводства. При этом заболевании у свиноматок снижается или полностью прекращается секреция молока, ухудшается качество единственного и незаменимого источника питания поросят в первые дни жизни — молозива. Это приводит к высокой частоте заболеваемости новорожденных поросят диспепсией и гибели приплода (до 80,0%). Поэтому очень важным моментом является своевременное выявление маститов и их лечение на ранней стадии. Наиболее часто при мастите свиноматок выделяются *S.aureus* (28,1%) и *E.coli* (15,3%) в удельном весе ассоциативной микрофлоры преобладают *Staphylococcus* и *Streptococcus* (35,7%). Гнойно-катаральный, серозный, геморрагический и фибринозный воспалительные процессы в молочной железе свиноматок чаще обусловлены ассоциациями *Staphylococcus+Streptococcus*, абсцедирующий мастит — ассоциациями, включающими микроорганизмы *E.coli*, *P.vulgaris* и *Ps. aeruginosa*. Следовательно, наиболее частой причиной маститов является *S. aureus*, который попадает поросятам с молозивом и может являться причиной диареи.

Цель работы — определение состава «соматических клеток» в молозиве у здоровых свиноматок и его изменения при развитии воспаления молочной железы.

Материалы и методы

Исследования проводились в ООО «Идаванг-Агро». Было сформировано 3 группы подопытных животных, подобранных по принципу аналогов (живая масса, возраст, происхождение). В первую группу входили клинически здоровые свиноматки второго, третьего и четвертого опоросов, трёхпородные (DYL, LYL, YLY), масса животных составляла от 200-280 кг, число молочных холмов от 12 до 14. Во вторую группу входили свиноматки второго, третьего и четвертого опоросов с клиническими признаками мастита. Мастит катарального типа: общее состояние животных удовлетворительное, повышение температуры тела отмечалось крайне редко, молочная железа уплотнена, незначительно увеличена в размере, болезненность слабо выражена. В третью группу входили свиноматки второго, третьего и четвертого опоросов с клиническими признаками катарального мастита, которым на кожу в область паховых лимфатических узлов наносился препарат, содержащий стафилококковый анатоксин, диметилсульфоксид (димексид) и ланолин. В течение двух дней брались образцы молозива путём нанесения на предметное стекло, с последующей фиксацией клеток парами формальдегида. Мазки окрашивались по Грамму, проводился подсчёт клеток и определение лейкограммы.

Результаты исследований и их обсуждение

В молозиве первого дня после опороса клеточный состав весьма беден. Воспаления железы нет, лимфоцитов немного, как и других клеток. В мазках отмечается наличие эозинофилов, палочкоядерных нейтрофилов, лимфоцитов; но их небольшое количество (рисунок 1). На второй день после рождения поросят клеточный состав моло-

зива существенно изменяется, в основном за счёт палочкоядерных нейтрофилов (рисунок 2). Клеточная картина отображает нормальное физиологическое функционирование молочной железы в молозивный период.

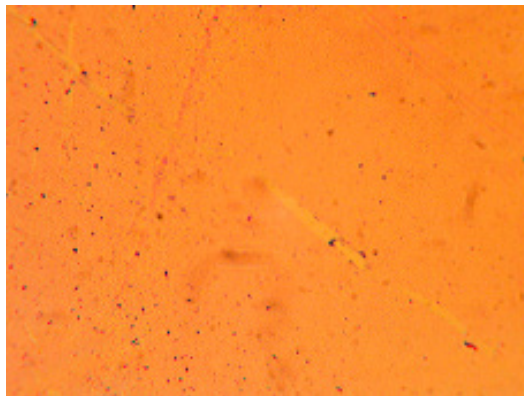


Рисунок 1 – лейкоциты молозива свины домашней, полученного из здоровой молочной железы на первый день лактации.

Во второй группе результаты были следующими. В молозиве из маститной доли отмечено наличие большого количества лимфоцитов, что говорит о воспалительном процессе, протекающем в поражённой доле. Остальные клетки присутствуют в незначительном количестве (рисунок 3). Обращает на себя внимание тот факт, что наряду со значительным количеством лимфоцитов в поле зрения микроскопа присутствуют и клетки эпителия, содержащие крупные молочные жировые шарики.

В третьей группе результаты были следующими. В молозиве от свиноматки больной маститом, которой наносился лечебный препарат, присутствует большое количество лимфоцитов (рисунок 4). В некоторых мазках их было около 90,0%, что является одним из показателей местной реакции организма на воспалительный процесс в молочной железе. Отмечено значительное увеличение числа полиморфноядерных лейкоцитов.

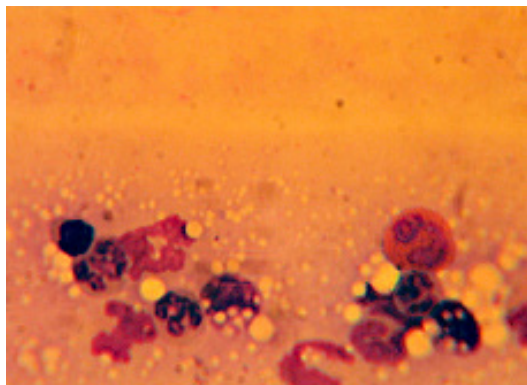


Рисунок 2 – лейкоциты молозива свиньи домашней, полученного из здоровой молочной железы на второй день лактации.

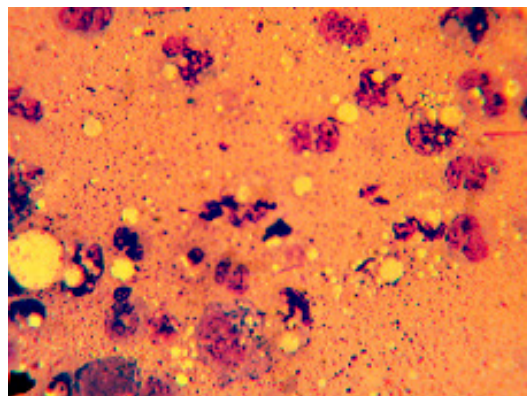


Рисунок 3 – лейкоциты молозива свиньи домашней, полученного из больной маститом молочной железы на первый день лактации.

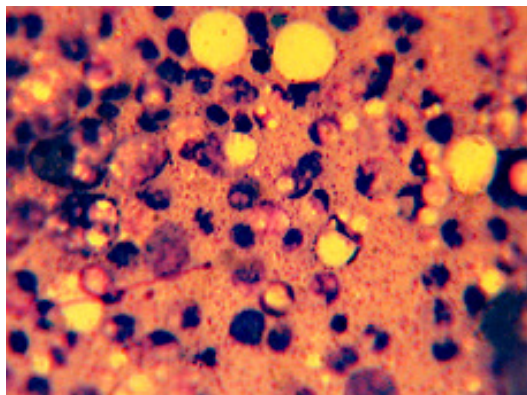


Рисунок 4 – лейкоциты молозива свиньи домашней, полученного из больной маститом молочной железы на второй день лактации.

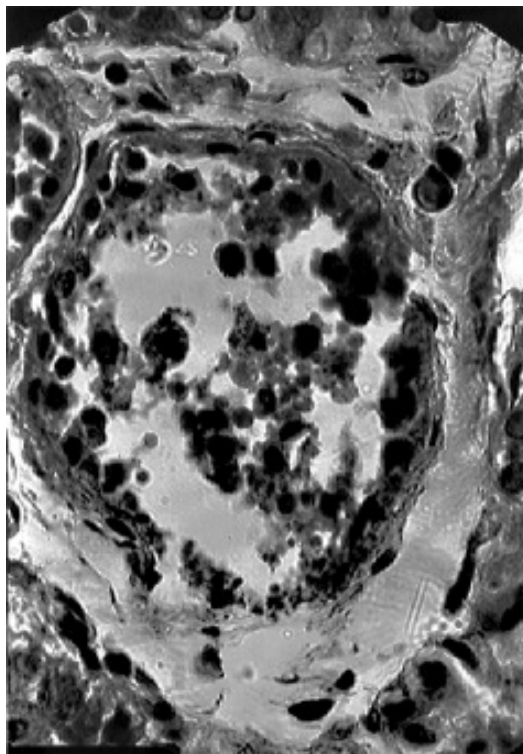


Рисунок 5 – Скопление лейкоцитов в протоках молочной железы свиноматки.

Молочная железа становилась мягкой, поросётам было легче сосать молозиво, диарея отмечалась редко. Поражённый железистый пакет продолжал функционировать.

Морфологические особенности клеточного состава (содержания лейкоцитов) в молозиве полностью соответствуют и данным количественного анализа лейкограммы молозива (таблица 1).

Следовательно, в молозиве первого дня лактации, полученном из здоровой молочной железы, клеточный состав весьма беден. В мазках отмечается наличие в небольшом количестве эозинофилов, палочкоядерных нейтрофилов и лимфоцитов (рисунок 1). На второй день лактации клеточный состав молозива свиноматки существенно изменяется, в основном за счёт увеличения числа палочкоядерных нейтрофилов (рисунок 2, таблица).

Таблица-1. Клеточный состав (лейкограмма) молозива здоровых и больных маститом свиноматок

	П.	С.	Э.	Б.	Л.	М.
Нмолозиво						
1 день лактации	0	0	2	0	4	4
2 день лактации	96	4	0	0	0	0
М+М						
1 день лактации	12	12	0	0	76	0
2 день лактации	13	9	1	0	77	0
М+М+П						
1 день лактации	6	10	1	0	83	0
2 день лактации	22	11	5	0	62	0

Нмолозиво - молозиво от клинически здоровых свиноматок.

М+М - молозиво от свиноматок с клиническими признаками мастита.

М+М+П - молозиво от свиноматок с клиническими признаками мастита, которым наносился антистафилококковый препарат на область паховых лимфатических узлов.

П - палочкоядерные нейтрофилы, С - сегментоядерные нейтрофилы, Э - эозинофилы, Б - базофилы, Л - лимфоциты, М - моноциты.

Клеточная картина отображает нормальное функционирование молочной железы в молозивный период.

В молозиве из маститной доли присутствует большое количество лимфоцитов, что говорит об интенсивном воспалительном процессе, протекающем в поражённой доле. Количество лимфоцитов в молозиве, полученном из поражённой молочной железы на второй день лактации, значительно возрастает. В нём появляются крупные мембранизированные жировые капли. В альвеолах и протоках молочной железы имеется большое количество лейкоцитов (рисунок 5).

Нанесение на кожу в область паховых лимфатических узлов больных маститом свиноматок, препарата, содер-

жащего стафилококковый анатоксин, диметилсульфоксид (димексид) и ланолин, показало следующий результат. На второй день лечения в молозиве отмечены: достоверное увеличение числа палочкоядерных нейтрофилов; тенденции к увеличению количества эозинофилов и снижению количества лимфоцитов.

Выводы

Таким образом, во второй день лактации в молозиве свиноматок, полученном из здоровых молочных желёз, отмечено существенное увеличение количества палочкоядерных нейтрофилов. Это явление находится в полном соответствии с характерным для большинства млекопитающих животных

процессом формирования структуры молочной железы, обусловленном реакцией регионарной иммунной системы. Непосредственно перед родами в молочной железе происходит накопле-

ние лейкоцитов, «расчищающих» пространство альвеол и протоков, подготавливая структуру молочной железы к интенсивному процессу образования молока.

Литература

1. Абрамова Л.П. Суточная динамика гистоструктур молочной железы лактирующих коз // Л.Л. Абрамова // Ветеринария. - М.: Колос, 1998. - № 9. - С.29-33.
2. Гончарова В. М. Морфология молочной железы свиней в период эструса во время полового созревания. / В. М. Гончарова, Л. Л. Абрамова // Известия Оренбургского государственного аграрного университета. - Оренбург: Оренбург. гос. аграр. ун-т. - 2008. - № 4. - С. 85-87, 209, 217.
3. Зеленецкий, Н.В. Международная ветеринарная анатомическая номенклатура. Пятая редакция. СПб, Лань, 2013. - 400 с.
4. Зеленецкий, Н.В., Племяшов, К.В., Щипакин, М.В., Зеленецкий К.Н. Анатомия собаки. - СПб, «Информационно-консалтинговый центр», 2015. - 268 с.
5. Зеленецкий, Н.В., Зеленецкий, К.Н. Анатомия животных. - СПб, издательство «Лань», 2014, 844 с.
6. Семенов А. В. Характеристика микрофлоры и патоморфологические изменения молочной железы при маститах у свиноматок : автореф. дис. ... канд. вет. наук : спец. 16.00.03 / Семенов Анатолий Владимирович ; Омск. гос. аграр. ун-т, Омск, 2004. - 19 с.
7. Markowska-Daniel I., Pomorska-Mol M. Shifts in immunoglobulins levels in the porcine mammary secretions during whole lactation // Bull. Vet. Inst. in Pulawy. - 2010. - Vol.54, № 3. - P. 345-349.
8. Min G, Sherwood OD. Identification of specific relaxin-binding cells in the cervix, mammary glands, nipples, small intestine, and skin of pregnant pigs // Biol Reprod. - 1996. - Vol. 55, № 6. - P. 1243-52.

УДК: 611.6-018:611.13/14:636.32/.38

Куга, С.А., Зеленеvский, Н.В.

Kuga, S., Zelenevskiy, N.

Гистоструктура и васкуляризация органов репродукции овцы романовской породы на этапах постнатального онтогенеза

Резюме: органы репродукции овцы романовской породы включают яичники, маточные трубы (яйцеводы), матку, влагалище, его преддверие и вульву. Они имеют общие черты строения, характерные для жвачных парнокопытных, и выраженные специфические морфологические идентификационные доминанты, характеризующиеся наличием породных морфометрических констант и определённой интенсивности роста и развития на этапах постнатального онтогенеза. Тканевая дифференцировка структурных компонентов яичников различается в зависимости от гормонального статуса организма и возраста животного. Ко времени наступления половой зрелости заканчивается формирование соединительнотканного каркаса органов, лимфатических и кровеносных сосудов. Васкуляризация яичников, маточных труб, матки, влагалища и его преддверия овцы романовской породы осуществляется по принципу кровоснабжения трубкообразного органа, подвешенного на брыжейке. Артериальная кровь к яичнику поступает по яичниковой артерии. Краниальная маточная артерия, являясь ветвью первого порядка яичниковой артерии, проходит по брыжеечному краю маточной трубы, метамерно отдавая интрамуральные ветви в ткани органа.

Ключевые слова: яичники, маточные трубы, матка, овца

The structure and vascularization of the reproductive organs of sheep at stages of a postnatal ontogenesis

Summary: bodies of reproductions of the sheep include the ovaries, fallopian tubes (oviducts), uterus, vagina, vulva, and its vestibule. All of them have common structural features typical of cloven-hoofed ruminants and expressed specific morphological identification of the dominant, characterized by the presence of rock morphometric and constants of a certain intensity of growth and development stages of postnatal ontogenesis. Tissue differentiation of the structural components of the ovaries varies depending on the body's hormonal status and age of the animal. By the time puberty ends with the formation of connective tissue skeleton, lymph and blood vessels body. For all ovarian structures characterized by a wide range of individual variability of morphometric parameters. Vascularization of the ovaries, fallopian tubes, uterus,

vagina and vestibule sheep is done on a blood supply tubular body suspended by mesentery. Arterial blood to the ovary acts on ovarian artery. The cranial uterine artery, as a branch of the first order ovarian artery passes through the mesenteric edge of the fallopian tube, giving metamericly intramural branches in the tissue of the organ.

Keywords: ovaries, fallopian tubes, uterus, sheep

Введение

Овца романовской породы характеризуется высоким естественным многоплодием и полиэстричностью. За окот она даёт 3-4 ягненка, выход ягнят на 100 маток в среднем составляет 250-270 голов. Ягнятся матки три раза в два года, и даже два раза в течение года. Половая зрелость наступает рано, при нормальных условиях содержания и кормления ярки в 10-12 месяцев становятся способными к размножению. Суягность длится пять месяцев. После окота овцу можно доить, используя полученное молоко для кормления ягнят, а так же для производства овечьей брынзы и сыра.

Среди основных задач по увлечению поголовья овец романовской породы следует выделить всестороннее и углубленное изучение морфологии органов репродукции. Без детальных знаний о морфологии невозможно изучать физиологические, а также патологические процессы, происходящие в половых органах у самок.

Цель исследования – установить закономерности роста и развития органов репродукции овцы романовской породы, определить источники артериальной и венозной васкуляризации яичников, маточных труб, матки и влагалища этих животных.

Материал и методы исследования

Работа выполнена на кафедре анатомии животных ФГБОУ ВО «Санкт-Петербургская государственная академия ветеринарной медицины» в период с 2012 по 2016 гг. Кадаверный материал для исследования получали при плановом убое животных с хозяйственной целью в овцеводческом КФХ

«Базаева» д. Красная гора Мошенского района Новгородской области. Возраст исследованных животных определяли по бонитировочным карточкам и по зубной формуле. Исследование проводили по трём возрастным группам – новорожденные, молодняк пяти-семи месяцев, годовалые животные. Всего исследовано 102 овцы.

Результаты исследований и их обсуждение

Тканевая дифференцировка структурных компонентов яичников зависит от гормонального статуса организма, а, значит, и возраста животного. Ко времени наступления половой зрелости заканчивается окончательное формирование соединительнотканного каркаса, лимфатических и кровеносных сосудов органа. Для всех структур яичников характерен широкий диапазон индивидуальной изменчивости.

У новорожденных особей исследуемых животных белочную оболочку яичника скрывает поверхностный зачатковый эпителий, имеющий кубическую форму. Белочная оболочка, в свою очередь, образована фиброцитами, у которых обнаруживались ядра веретеновидной формы. В паренхиме яичника выделяются основные корковый и мозговой слои. В первом располагаются первичные фолликулы – это овоциты, имеющие вокруг себя скопление многослойного кубического эпителия. Также по периферии расположены так называемые примордиальные фолликулы (по своей сути каждый из них – это достаточно крупный по размеру овоцит, который окружает один слой плоских фолликулярных клеток). В толще корко-

вого слоя отмечается наличие везикулярных фолликулов, имеющих в своём составе полость, заполненную эозинофильным содержимым. В этих случаях вокруг овоцита располагается прозрачная зона и клетки лучистого венца. Мозговой слой не имеет в своём составе фолликулов, расположен в центре описываемого органа и представлен соединительной тканью, пронизанной густой сетью кровеносных сосудов.

У новорожденных ягнят толщина зачаткового эпителия, покрывающего яичник, в среднем составляет $2,68 \pm 0,30$ мкм. Корково-мозговая дифференциация хорошо выражена. Толщина коркового слоя у новорожденных особей $99,8 \pm 9,60$ мкм, а мозгового — $91,5 \pm 9,30$ мкм. Разница этих величин в пользу коркового вещества, по нашему мнению, объясняется наличием фолликулов, находящихся на различных стадиях развития. Вышеупомянутые примордиальные фолликулы располагаются по периферии небольшими группами по 130–150 штук. Они имеют диаметр около $4,50 \pm 0,40$ мкм, округло-овальную форму, центральное положение занимает достаточно большое шаровидное ядро, снаружи покрыты базальной мембраной и слоем фолликулярных клеток.

Вторая группа фолликулов — первичные — овальной формы в количестве 10–13 штук, диаметр их $78,00 \pm 9,80$ мкм, окружены одним слоем фолликулярных клеток.

Во вторичных фолликулах, которые обнаруживаются в количестве 8–10 штук и имеют диаметр $151,11 \pm 15,00$ мкм, наблюдается начало становления фолликулярной полости, что также называется яйценосным бугорком, при этом увеличивается количество окружающих овоцит фолликулярных клеток.

Наиболее ярко выраженными являются третичные фолликулы. Их диаметр самый значительный и составляет $210,18 \pm 25,32$ мкм.

Количество же снижается, но колеблется от четырёх до семи штук в поле зрения. Ярко выражен яйценосный бугорок, а также гранулеза, имеющая зернистый вид.

У овцы романовской породы 5–7 месяцев в период полового созревания яичник имеет блестящую оболочку ярко-розового цвета из слоя клеток толщиной $6,30 \pm 0,61$ мкм. Он покрыт однослойным кубическим эпителием. Толщина белочной оболочки увеличивается по сравнению с новорожденными особями за счёт фиброцитов и волокнистой ткани. Под белочной оболочкой в корковом веществе залегают примордиальные и первичные фолликулы. В одном яичнике представитель данной возрастной группы насчитывается порядка 130–140 примордиальных фолликулов в поле зрения, диаметр их в среднем составляет $29,01 \pm 3,01$ мкм. Лежат они в один ряд под зачатковым эпителием, визуальное создавая линию. Первичных фолликулов насчитывается 21–25 штук. Ближе к пограничной зоне между корковым и мозговым слоями обнаруживаются вторичные фолликулы в количестве 17–20 в поле зрения микроскопа, многие из которых имеют в своём составе погибшую половую клетку, место которой занимает фиброзный рубец из соединительной ткани. Такие фолликулы носят название атретических тел.

За счёт увеличения кровеносных сосудов и разрастания зернистого слоя в Граафовых пузырьках ширина коркового слоя значительно увеличивается по отношению к аналогичному показателю у новорожденных животных. Строма представлена соединительнотканью элементами. Размер третичных фолликулов значительно разнится, некоторые из них залегают в толще коркового слоя, а другие — практически на поверхности. Общее количество таковых в поле зрения составляло 16–20 штук.




Рисунок 1 - Гистопрепарат. Овоцит в корковом веществе яичника. Увеличение 10х.

Окраска гематоксилином и эозином:

1 – овоцит; 2 – корковое вещество яичника; 3 – эозинофильное содержимое; 4 – клетки лучистого венца.

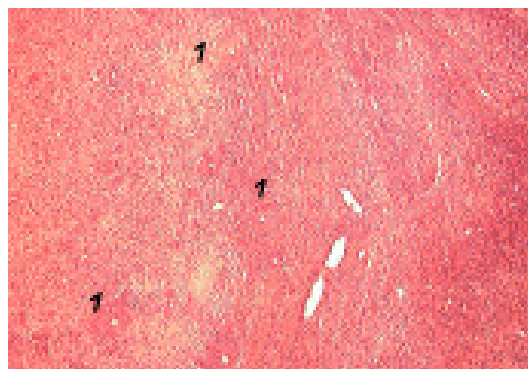


Рисунок 2 - Гистопрепарат. Мозговой слой яичника с множеством мелких сосудов (1). Увеличение 10х.

Окраска гематоксилином и эозином.

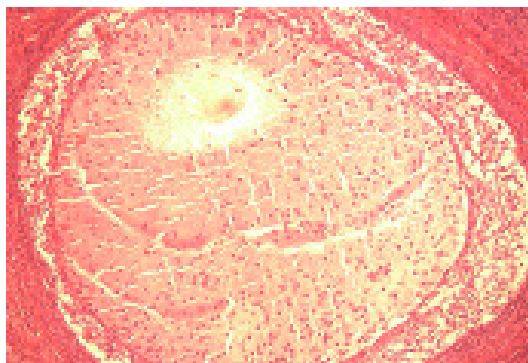


Рисунок 3 - Гистопрепарат. Атретичный фолликул. Увеличение 10х.

Окраска гематоксилином и эозином.

В гистоструктуре яичников взрослых овец отмечается значительное утолщение белочной оболочки по отношению к таковой у молодняка.

В корковом слое установлено наличие всех видов фолликулов: примордиальные, первичные, вторичные и третичные (предовуляторные). Увеличено количество атретических тел и прямо пропорционально уменьшено количество примордиальных фолликулов. В корковом веществе имеются жёлтые тела полового цикла, окруженные соединительнотканной капсулой.

Паренхима жёлтого тела состоит из плотно прилегающих друг к другу лютеоцитов, питающихся за счёт густой капиллярной сети, оплетающей жёлтое тело. Калибр как лютеоцитов, так и связанных с ними капилляров весьма разнообразен, и встречаются достаточно крупные сосуды. Проведённые исследования показали, что диаметр сформированного жёлтого тела у овец романовской породы составляет $111,9 \pm 11,00$ мкм.

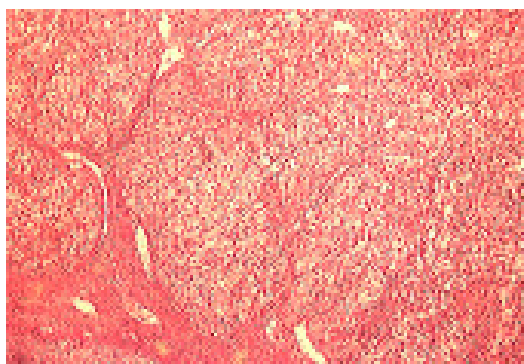


Рисунок 4 - Гистопрепарат. Паренхима жёлтого тела. Увеличение 10х.

Окраска по Ван Гизону.

Сосуды мозгового вещества яичника у взрослой овцы романовской породы имеют плотные стенки; прочность и толщина их увеличивается за счёт хорошо развитой мышечной оболочки.

Маточная труба овцы романовской породы представляет собой тонкую извитую трубку. Стенка её образована

слизистой, мышечной и серозной оболочками.

Слизистая оболочка маточной трубы, покрытая однослойным призматическим многорядным реснитчатым эпителием, образует большое количество продольных складок. На них находятся складки второго и третьего порядка, которые не имеют чёткой ориентации.

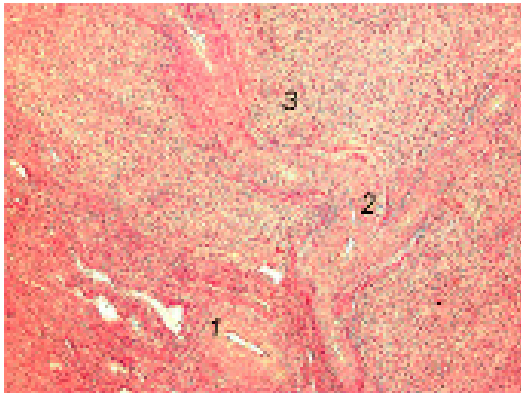


Рисунок 5 - Гистопрепарат. Артериола, проходящая вдоль желтого тела. Увеличение 10х.

Окраска по Ван Гизону: 1 – артериола в поперечном сечении; 2 - артериола в продольном сечении; 3 - паренхима желтого тела яичника.

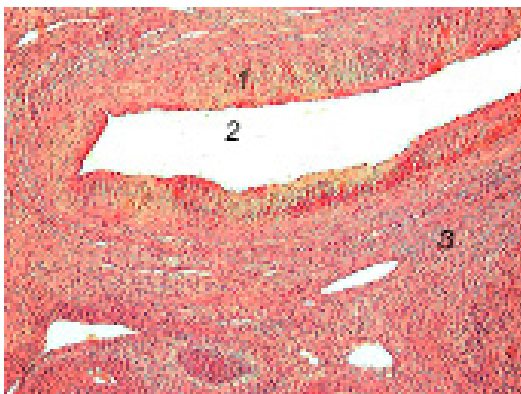


Рисунок 6 - Гистопрепарат. Вена в мозговом веществе яичника. Увеличение 10х.

Окраска гематоксилином и эозином: 1 – стенка вены; 2 – просвет вены в продольном сечении; 3 – мозговое вещество яичника.

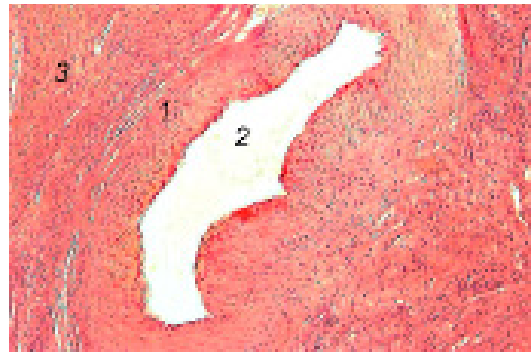

Рисунок 7 - Гистопрепарат. Артерия в мозговом веществе яичника. Увеличение 10х.

Окраска гематоксилином и эозином: 1 – стенка артерии; 2 – просвет артерии в поперечном сечении; 3 - мозговое вещество яичника.

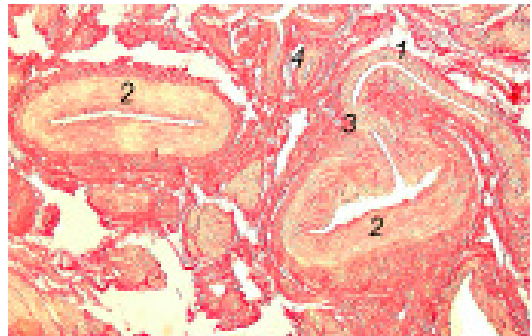


Рисунок 8 - Гистопрепарат. Анастомоз артерии и вены в рыхлой соединительной ткани маточной трубы. Увеличение 10х.

Окраска по Ван Гизону: 1 - вена в продольном сечении; 2 – артерия в поперечном сечении; 3 – место анастомозирования; 4 – артериола.

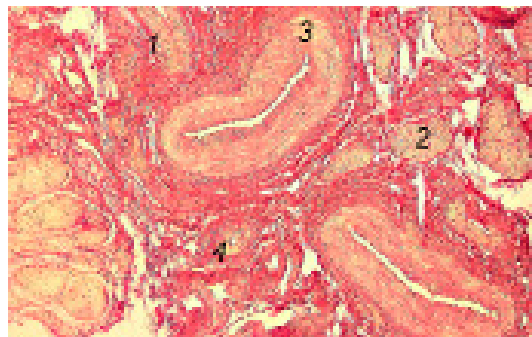


Рисунок 9 - Гистопрепарат. Сосуды и нервы в рыхлой соединительной ткани маточных труб, поперечное сечение. Увеличение 10х.

Окраска по Ван Гизону: 1 - вена; 2 - нервный ствол; 3 - артерия; 4 - артериола.

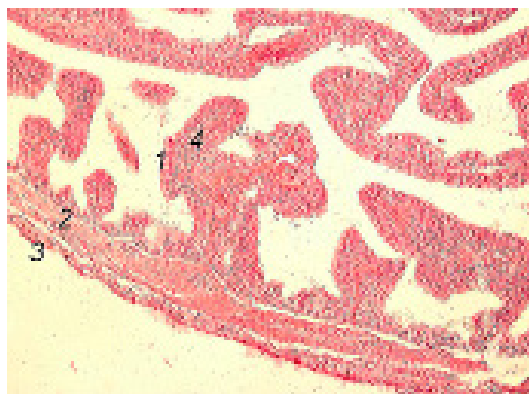


Рисунок 10 - Гистопрепарат. Строение стенки маточной трубы. Увеличение 10х.

Окраска гематоксилином и эозином:

1 – эпителий ворсинки; 2 – мышечная оболочка; 3 – серозная оболочка; 4 – собственная пластинка слизистой оболочки.

Число сложных складок к периоду полового созревания увеличивается: у новорожденных этот показатель составляет 21-25, у 5-7-месячных – 48-54, у годовалых – 52-58. С возрастом овцы вслед за количеством складок слизистой оболочки увеличивается и их толщина. Так у новорожденных этот показатель равен $32,0 \pm 3,20$ мкм, у полугодовалых – $151,7 \pm 15,00$ мкм, у годовалых – $182,6 \pm 1,90$ мкм (что почти в шесть раз больше, чем у новорожденных ягнят).

Под эпителиальным слоем слизистой оболочки располагается собственная пластинка, которая представлена рыхлой соединительной тканью с вплетёнными в неё отдельными мышечными волокнами. Данная структура имеет богатую капиллярную сеть.

Слизистая оболочка у новорожденных ягнят имеет толщину $31,50 \pm 3,00$ мкм, у 5-7-месячных – $45,00 \pm 5,00$ мкм, у взрослых особей – $64,30 \pm 6,50$ мкм.

Мышечная оболочка маточной трубы представлена хорошо выраженным внутренним циркулярным слоем и снаружи – тонким продольным. Толщина мышечной оболочки у новорожденных животных соста-

вила $22,00 \pm 2,10$ мкм, у молодняка – $53,30 \pm 5,50$ мкм, у годовалых животных – $89,20 \pm 9,00$ мкм.

Наружный слой маточных труб представлен тонкой серозной оболочкой.

Стенка матки у овцы романовской породы представлена тремя оболочками – слизистой (эндометрий), мышечной (миометрий) и серозной (периметрий).

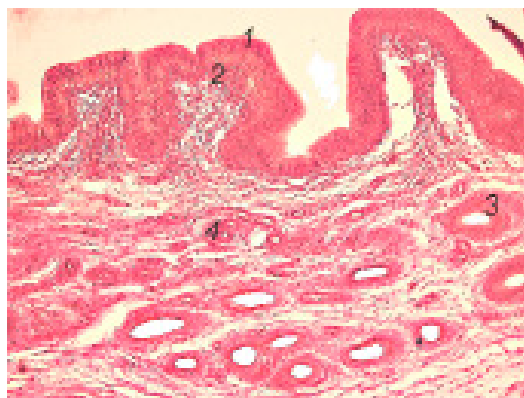

Рисунок 11 - Гистопрепарат. Строение эндометрия овцы в фазе метэструса. Увеличение 10х.

Окраска по Ван Гизону: 1 – эпителиальный слой слизистой оболочки; 2 – собственная пластинка слизистой оболочки; 3 – маточные железы слизистой оболочки; 4 – артерия в собственной пластинке слизистой оболочки; 5 – вена в собственной пластинке слизистой оболочки.

Внутренний слой слизистой оболочки тела и рогов матки представлен однослойным многорядным цилиндрическим эпителием с ядрами, располагающимися беспорядочно в цитоплазме клеток, то есть не на одном уровне. Собственная пластинка слизистой оболочки состоит из соединительнотканых клеток веретенообразной формы с овальными ядрами и коллагеновых волокон. В слизистой оболочке тела матки находятся маточные железы, которые не выявляются у новорожденных животных. В строении желез выделяются устьевая, средний и концевой отделы. Последний получает своё развитие ближе к годовалому возрасту.

Устьевого отдела выстилается эпителием с овальными ядрами, расположенными у дистальной части клеток. Открываются устья желез на поверхности эндометрия: здесь они не имеют извитого хода и, как правило, поставлены перпендикулярно к слизистой оболочке. В строении среднего отдела желез на гистосреззах, напротив, отмечается извилистость хода. Просвет желез выстлан однослойным кубическим эпителием.

На участках между карункулами в слизистой оболочке матки выделяются три слоя — базальный, губчатый и компактный. Они различаются по количеству и расположению волокон и структурных элементов клеток. Наиболее массивный из них — губчатый, имеющий в своём составе значительное количество соединительнотканых волокон, которые вместе с клетками лежат радиально к оси матки. В базальном слое количество клеточных элементов и волокон одинаково с таковым в губчатом, но их расположение носит циркулярный характер по отношению к оси матки и параллельно миометрию. Расположение клеточных элементов в компактном слое аналогично таковому в базальном, но, стоит отметить, что компактный слой богат клеточными элементами, а волокон соединительной ткани в нём отмечается крайне малое количество.

Говоря о гистологической структуре сосудов слизистой оболочки, можно отметить, что вены и артерии отличаются по строению стенки. Так у артерий наиболее выражена медиа, а вены имеют тонкую стенку с трудноразличимыми слоями.

Миометрий матки овцы романовской породы имеет двухслойное строение: наружный слой представлен продольными, а внутренний — циркулярными волокнами гладких миоцитов. Нельзя не отметить тот факт, что наружный слой у особей любого возраста по толщине всегда превосходил внутренний более чем в два раза.

Измерения стенки рогов матки у новорожденных ягнят романовской породы показали, что толщина периметрия составляет $20,60 \pm 2,00$ мкм, миометрия — $55,80 \pm 5,50$ мкм, эндометрия — $69,90 \pm 7,00$ мкм. Соответствующие показатели характерны для молодняка в возрасте 5-7 месяцев: $53,50 \pm 5,50$ мкм; $100,30 \pm 10,00$ мкм и $96,50 \pm 10,00$ мкм. У взрослых животных толщина периметрия составляет $71,10 \pm 7,50$ мкм, миометрия — $109,20 \pm 10,10$ мкм, а эндометрия — $103,90 \pm 9,80$ мкм.

Тело матки имеет большую толщину всех оболочек. Так у новорожденных толщина периметрия стенки тела матки составляет $59,90 \pm 6,00$ мкм, миометрий — $101,40 \pm 10,10$ мкм, эндометрий — $103,10 \pm 9,90$ мкм. У полугодовалых овец данные величины составляют $77,90 \pm 8,00$ мкм, $120,10 \pm 11,50$ мкм и $115,90 \pm 11,80$ мкм, соответственно. У взрослых самок периметрий тела матки имеет толщину $90,50 \pm 9,00$ мкм, миометрий — $155,80 \pm 15,50$ мкм, а эндометрий — $127,30 \pm 12,50$ мкм.

В толще шейки матки у представительниц исследованной породы овец различают три оболочки — слизистую, мышечную и серозную. Цервикальный канал выстилается однослойным цилиндрическим эпителием. Мышечная оболочка представлена гладкой мускулатурой — внутренним циркулярным и наружным продольным слоями. Нельзя не отметить наличие большого количества эластических волокон в этой оболочке, что придаёт органу упругость. Серозная оболочка густо пронизана кровеносными сосудами. Толщина периметрия в области шейки матки у новорожденных ягнят составляет $38,00 \pm 3,50$ мкм, миометрия — $105,00 \pm 10,00$ мкм, а эндометрия — $157,10 \pm 15,40$ мкм. У животных в 5-7-месячном возрасте данные показатели определялись как $60,70 \pm 6,10$ мкм, $153,90 \pm 16,10$ мкм и $170,50 \pm 17,40$ мкм соответственно. Толщина периметрия шейки матки годовалых самок составил $74,20 \pm 7,50$ мкм, миометрия —

182,30±18,50мкм, а эндометрия — 181,00±18,30мкм.

Изучая гистологическое строение сосудов, осуществляющих кровоснабжение внутренних гениталий овцы романовской породы, мы заключили, что яичниковая, краниальная, средняя и каудальная маточная артерии, а также влагалищная относятся к сосудам мышечного типа. Стоит отметить, что в их стенке одинаково хорошо развиты три оболочки: интима, медиа и адвентиция, отделённые друг от друга эластическими мембранами (внутренней и наружной соответственно), но у представителей всех изученных возрастных групп по толщине преобладает мышечный слой. Толщина мышечной оболочки яичниковой артерии у новорожденных ягнят составляет 49,56±5,00мкм, толщина адвентиции — 39,65±4,00мкм; у животных 5-7 месяцев аналогичные показатели имеют значения 150,01±15,00мкм и 109,51±11,02мкм, соответственно; у взрослых особей — 230,87±24,49мкм и 182,39±18,20мкм. Таким образом, можно заключить, что медиа и адвентиция яичниковой артерии соотносятся у новорожденных ягнят как 1,00:0,80; у молодняка 5-7 месяцев — как 1,00:0,73; у годовалых животных — 1,00:0,79.

Яичниковая артерия отдаёт ветвь, питающую рог матки, — краниальную маточную артерию. Медиа её у новорожденных животных имеет толщину 42,17±4,51мкм, а адвентиция — 32,35±3,25мкм. К 5-7 месячному возрасту данные показатели увеличиваются: в 3,3 раза мышечная оболочка и в 3,1 раза — соединительнотканная. У годовалой овцы романовской породы толщина медики краниальной маточной артерии равна 221,45±22,15мкм, адвентиции — 167,54±17,74мкм, что в 1,67 раз больше, чем у полугодовалых животных.

Магистральным сосудом, отвечающим за питание органов размножения овцы, является влагалищная артерия. Она начинается от брюшной аорты. Затем она делится на парные среднюю

и каудальную маточные артерии. Толщина медики данного сосуда превышает аналогичный показатель адвентиции и составляет у новорожденных ягнят 99,01±9,9мкм; у молодняка 5-7 месяцев — 302,11±30,50мкм; у взрослых животных — 559,18±56,00мкм. Соединительнотканная оболочка имеет толщину 72,34±7,55мкм, 170,03±16,93мкм и 285,32±28,55мкм соответственно возрастным группам.

Краниально от влагалищной артерии ответвляется средняя маточная артерия, в строении стенки которой также преобладает мышечная оболочка. Так, у новорожденных ягнят романовской породы толщина её составляет 59,08±5,45мкм. В течение первых 5-7 месяцев жизни толщина медики увеличивается более чем в три раза и у полугодовалых представителей достигает 183,74±18,55мкм. У взрослых животных этот промер составляет 309,78±31,00мкм. Адвентиция средней маточной артерии у новорожденной овцы романовской породы равна 53,18±5,45мкм, к году её толщина увеличивается более чем в пять раз и составляет 283,55±28,51мкм.

В противоположную сторону, то есть каудально, от влагалищной артерии отходит ветвь первого порядка — каудальная маточная артерия. Она осуществляет кровоснабжение шейки матки, влагалища, прямой кишки и мочевого пузыря. В толще стенки данного сосуда медиа преобладает над адвентицией. Но, нельзя не отметить, что толщина её уступает по этому показателю всем вышеперечисленным сосудам. Так, у овцы в возрасте 12-ти месяцев толщина мышечной оболочки равна 125,16±12,52мкм, что в 2,08 раз больше, чем у молодняка 5-7 месяцев, у которых этот показатель составляет 60,17±7,01мкм. Последний из указанных показателей, в свою очередь, ниже аналогичного у новорожденных ягнят в 3,02 раза и имеет величину 19,98±2,03мкм. Адвентициальная оболочка каудальной маточной артерии у новорожден-

ных ягнят равна $17,02 \pm 1,54$ мкм; у полугодовой овцы — $52,58 \pm 5,26$ мкм, а ещё через 6 месяцев составляет уже $102,67 \pm 10,25$ мкм.

Результаты исследований отражены на рисунках, выполненных авторами.

Выводы

На основании вышеизложенного можно утверждать, что артериальная васкуляризация внутренних гениталий овец романовской породы имеет выраженные видовые особенности, характерные для рогатого скота, и закладывается

ещё во внутриутробный период. Матку изучаемого животного инъецируют и насыщают артериальной кровью сразу три крупных сосуда. Краниальные и средние ветви маточных артерий питают тело и рога матки, а каудальные – её шейку и влагалище. Морфометрические показатели и морфология артериального русла матки и яичников в норме ценных многоплодных млекопитающих может помочь выявлению различных патологических состояний в сосудистой системе у этих животных.

Литература

1. Зеленецкий Н.В., Стекольников А.А. Практикум по ветеринарной анатомии. – СПб, «Логос», 2006-160с.
2. Зеленецкий Н.В. Международная ветеринарная анатомическая номенклатура. Пятая редакция. СПб, Лань, 2013. – 400с.
3. Куга С.А. Особенности васкуляризации матки овец романовской породы // Вопросы нормативно-правового регулирования в ветеринарии. – 2013. - №2. С. – 25-26.
4. Куга С.А. К вопросу о развитии яичниковой и маточных артерий у овцы романовской породы в постнатальном онтогенезе.// Иппология и ветеринария. – 2012. -№2(8). – С.85-88.
5. Силантьев Д., Зеленецкий Н.В. Экстрамуральная васкуляризация яичников и маточных труб коз зааненской породы на этапах постнатального онтогенеза// Иппология и ветеринария, 2013. – с.95-99.
6. Щипакин М.В. Возрастные закономерности васкуляризации органов тазовой конечности и тазовой полости хоря золотистого: автореф. дис. ... канд. вет. наук / Щипакин М.В. – Санкт-Петербург, 2007. – 18с.

УДК: 619:616,34:615,7:636

Милков, А.А., Ивановский, А.А.
Milkov, A., Ivanovsky, A.

Применение серпухи венценосной телятам в составе кормовой смеси

Резюме: в статье представлены результаты исследований по изучению влияния измельчённых надземных частей травы *Serratula (S) coronata* (Серпуха венценосная) на организм молодняка крупного рогатого скота. Новизна изысканий состоит в том, что впервые исследовано влияние серпухи венценосной на иммунобиохимический статус телят при введении её в рацион животных. Цель исследований заключалась в изучении влияния кормовой добавки, содержащей измельчённую надземную часть *S. coronata* на показатели естественной резистентности телят. Опыт поставлен в ЗАО «Дороничи» г. Киров на клинически здоровых телятах в возрасте 2-3-х недель, которых подбирали по принципу аналогов. Первая из экспериментальных групп получала 1,0 грамм смеси на голову в сутки или 0,01 мг/кг массы тела, вторая группа — 2,0 грамма на голову в сутки или 0,02 мг/кг массы, третья группа — 3 грамма на голову в сутки или 0,03 мг/кг массы. В 1 кг кормосмеси содержалось 100 гр. *S. coronata*. Смесь задавалась индивидуально, перорально, ежедневно на протяжении 30 суток. Телята в контроле находились на хозяйственном рационе. В результате эксперимента установлено, что кормосмесь, содержащая *S. coronata* оказывает благоприятное влияние на такие показатели иммунитета как БАСК, общие иммуноглобулины, оптимизирует содержание в сыворотке крови трансаминаз (АЛТ, АСТ), свидетельствующих о функциональном состоянии печени. Исследуемые морфологические и биохимические показатели крови после применения находились в границах физиологической нормы, а масса телят в опытных группах превышала таковую в контроле.

Ключевые слова: серпуха венценосная, молоко, телята, кровь, иммунитет, БАСК, АЛТ, АСТ.

Application of *S. coronata* calves in the composition of feed mixture

Summary: the article presents the results of studies on the effect of the aerial parts of crushed grass *Serratula coronata* on the body of young cattle. The novelty of this study lies in the fact that before similar work is not carried out. Unable to find information in the scientific literature, which have shed light on the mechanism of action on the organism *S. coronata* calves by oral administration for a long time. The aim of research was to study the influence of additives containing powdered aerial parts of Serpukhov crowned the state of the natural resistance of calves. The experience put on the basis of JSC «Doronichi» Kirov. Calves were selected for the experiment on the principle of analogy, at the age of 2 weeks and weighing a kilogram, clinically healthy. It was formed 4 groups of animals to 7 animals each. The ration of the calves were administered a mixture of milk powder and aerial parts *S. coronata*, once daily, alone, for 30

days. After the experience of weight of calves in the experimental groups exceeded that of the control. The experiment found that *S. coronata* has a beneficial effect on the immune system such indicators as the BASB, common immunoglobulins, optimize content in serum transaminases (ALT, AST) indicating the functional state of the liver. The investigated morphological and biochemical indices of blood after the application is within the physiological norm, and the weight of calves in the experimental groups higher than that in control.

Keywords: *S. coronata*, milk, calves, blood, immune system, BASB, ALT, AST.

Введение

Серпуха венценосная, или коронованная (*Serratula coronata*), как и левзея сафлоровидная (*Rhaponticum carthamoides*), является многолетним поликарпическим травянистым растением, продуцентом экидистероидов.

Источником экидистероид, содержащегося в растительном сырье, у растений рода *Serratula* обычно служат стеблевые листья генеративных побегов, содержащие 0,1-0,7% 20-hydroxyecdysone.

Изучение влияния экидистероидов растений на млекопитающих пока что находится в начальной стадии. В литературе имеются сведения о том, что некоторые растения в ходе эволюции выработали способность синтезировать экидистероиды, защищающие их от растительноядных насекомых. Известно проявление экидистероидами антиоксидантных, противомикробных, противовоспалительных и ранозаживляющих свойств. Установлено стимулирование кроветворной функции (эритропоэз), усиление регенерации и возрастание концентрации эритроцитов и гемоглобина в крови, усиление функции фагоцитоза. Анаболический эффект сопоставимых доз экидистероидов из многих других источников, в частности, изолированных из *S. coronata*, не определён [1].

В официальной медицине экидистероид-содержащие натуральные составы используют при нарушениях работы сердечно-сосудистой, центральной нервной и репродуктивной систем, в качестве тонизирующих и стимулирующих средств при умственном и физическом утомлении, пониженной рабо-

тоспособности, ослаблении функции разных органов. Могут применяться для заживления ран и язв, лечения ожогов.

Анализ водных экстрактов *S. coronata* путём жидкостной хроматографии показал наличие таких экидистероидов как: 20E, 25S-инокостерона, макистерона А и Е. Установлено, что, в отличие от корней, в молодых листьях и побегах действующих веществ в 7-10 раз, а водорастворимых веществ в 4-5 раз больше (55,00% против 12,00%). Кроме того, надземные части левзеи и серпухи в условиях европейского Севера не концентрируют элементы первого и второго класса опасности (Hg, Cd, As, Zn; Ni, Cu, Cr) выше фонового уровня. Хлор- и фосфорорганические соединения отсутствуют. Содержание радионуклидов ⁹⁰Sr и ¹³⁷Cs значительно ниже ПДК [1].

Цель исследований заключалась в изучении влияния добавки, содержащей измельчённую надземную часть серпухи венценосной на состояние естественной резистентности телят. Новизна исследований состоит в том, что впервые исследовано влияние серпухи венценосной на иммунобиохимический статус молодняка крупного рогатого скота.

Для достижения поставленной цели необходимо было решить следующие задачи:

1) разработать и приготовить кормовую смесь на основе *S. coronata* для перорального введения телятам;

2) изучить влияние настоящей кормосмеси на некоторые иммунные и биохимические показатели крови телят при пероральном введении препарата;

3) определить влияние кормосмеси, содержащей *S.coronata*, на лейкограмму и клинико-физиологическое состояние телят.

Материалы и методы исследований

Опыт проведён на телятах чёрнопёстрой породы крупного рогатого скота, которых подбирали по принципу аналогов (возраст 2-3 недели, масса тела $50,0 \pm 5,0$ кг). Животных распределяли на 4 группы по 7 голов в каждой группе (одна контрольная и 3 подопытных). При выборе доз учитывали результаты, полученные в эксперименте, проведённом ранее на крысах [2, 5]. Принцип приготовления кормосмеси заключался в смешивании наполнителя (сухое обезжиренное молоко) и тщательно высушенного и измельчённого сырья надземной части травы *S. coronata*. Смесь расфасовывалась в отдельные полиэтиленовые пакеты в соответствии с содержанием по действующему веществу (экдистероиды) и применялась животным соответствующих опытных групп. Первая группа получала 1 грамм смеси на голову в сутки или 0,01 мг/кг массы, вторая группа — 2,0 грамма на голову в сутки или 0,02 мг/кг массы, третья группа — 3 грамма на голову в сутки или 0,03 мг/кг массы. В одном килограмме кормосмеси содержалось 100 гр. *S. coronata*, а также наполнитель, включающий сухое молоко. Смесь задавалась каждый день на протяжении 30 суток групповым методом, перорально, предварительно смешанная с основным рационом. Телята в контроле находились на хозяйственном рационе. Рацион телят состоял из молока, сена и стартера, разработанного на базе агрофирмы «Дороничи». Животных содержали в просторных загонах со свободным доступом к воде и корму. Перед началом и по окончании опытов брали кровь для исследований на морфологические [4] (лейкограмма), иммунологические (содержание общих иммуноглобулинов и бактерицидную активность сыворотки крови) и биохимические (АЛТ, АСТ, общий белок, альбумины) показатели. Определение лей-

кограммы проводили на автоматическом гематологическом анализаторе, используемом в ветеринарии MicroCC-20Plus (США), общие иммуноглобулины определяли в реакции с сульфатом натрия. Определение бактерицидной активности сыворотки крови (БАСК) проводили по методу Смирновой О.В., Кузьминой Т.Н., 1966 [3]. Общий белок, альбумины, АЛТ и АСТ исследовали на полуавтоматическом анализаторе Biochem SA (США). Содержание экдистероидов в сырье определялось в институте биологии КОМИ НЦ УО РАН, при содействии директора НПФ «БИО» Н.П. Тимофеева. По окончании опыта устанавливали прирост живой массы телят.

Статистическую обработку данных проводили с помощью программ Statistic for Windows 6,0. Статистическую значимость полученных результатов рассчитывали, используя критерий Стьюдента при $P < 0,05$.

Результаты эксперимента и их обсуждение

Содержание экдистероидов в измельчённых надземных частях *S. coronata* составляло 5000 мг/кг сырья *S.coronata*. После введения кормосмеси в рацион телят подопытных групп у животных не наблюдали каких-либо отклонений от нормы в течение всего опыта на протяжении 30 суток. В процессе наблюдений установлено, что поведение животных во всех группах оставалось в пределах физиологической нормы. Аппетит сохранён, шерстный покров блестящий, анемичности слизистых оболочек не отмечено, мочеиспускание и дефекация в норме.

Живая масса телят к концу экспериментов достоверно ($P < 0,05$) увеличилась в двух из трех подопытных группах. Среднесуточный прирост массы животных в группе, которым давали по 0,02 мг/кг, превышал таковой в контроле на 10-20 граммов. В группе, где животные получали по 0,03 мг/кг, среднесуточный прирост оказался на 30-50 граммов больше, чем в контроле (таблица 1).

Таблица 1 – Среднесуточный прирост телят

Показатели	Контроль	0,01 мг/кг	0,02 мг/кг	0,03 мг/кг
Масса при постановке на опыт, кг	49±5,7	45,1±5,1	48±5,6	45,1±5,1
Масса в конце опыта, кг	71,8±5,5	75,3±5,9	78,1±6,7	89,4±7,5
Среднесуточный прирост, г	615±7	618±8	632±10	655±12

Морфо-биохимические показатели крови показаны в таблице 2.

Таблица 2 – Морфо-биохимические показатели крови телят до и после введения кормосмеси, содержащей *S.coronata* (n=7 в группе)

Показатели крови	Контроль		Опыт/доза					
	начало	конец	0,01 мг/кг		0,02 мг/кг		0,03 мг/кг	
			начало	конец	начало	конец	начало	конец
Лимфоциты %	88,0±0,6	78,0±1,4*	87,0±1,6	81,0±0,8*	86,0±0,6	80,0±0,8*	85,0±1,7	84,0±1,3
Сегментоядерные %	5,0±0,6	12,2±0,9*	6,0±0,6	10,0±0,8*	6,0±0,5	12,4±0,6*	6,0±0,2	8,6±0,88
Палочкоядерные %	3,0±0,3	5,4±0,4	3,0±0,2	4,6±0,4	4,0±0,1	4,0±0,8	4,00±0,1	3,6±0,48
Эозинофилы %	1,8±0,3	1,8±0,3	1,7±0,2	1,8±0,3	1,7±0,1	1,4±0,5	1,8±0,1	1,0±0,1
Базофилы %	1,2±0,2	1,4±0,4	1,0±0,2	1,4±0,48	1,2±0,1	1,2±0,32	1,2±0,1	1,2±0,3
Моноциты %	1,2±0,1	1,0±0,1	1,2±0,2	1,0±0,1	1,1±0,1	1,0±0,1	1,1±0,2	1,0±0,1
АЛТ, ед/л	7,9±3,3	16,1±1,6*	7,9±3,3	4,4±2,0*	7,9±3,3	7,4±2,8	17,9±3,3	12,2±2,0*
АСТ, ед/л	51,6±7,3	76,8±6,6*	51,6±7,3	36,6±4,3*	51,6±7,3	50,1±14	51,6±7,3	51,7±11,2
Общий белок, г/л	52,9±2,7	68,9±4,8*	52,9±2,7	58,5±5,4*	52,9±2,7	75,7±4,7*	52,9±2,7	74,5±4,6*
Альбумины, г/л	28,5±3,0	34,3±2,3*	26,7±3,3	30,5±1,6*	27,5±1,9	32,5±1,6*	26,8±1,2	33,2±1,2*

*- при $P \leq 0,05$ в сравнении с началом опыта

Из результатов морфо-биохимического анализа крови видно, что исследуемые показатели между опытными и контрольными животными отличались. Содержание лимфоцитов в контрольной группе на конец опыта достоверно ($P<0,05$) уменьшилось и соответствовало $78,00\pm 1,40\%$. В подопытных группах, где дозы составляли 0,01 и 0,02 мг/кг, количество лимфоцитов также достоверно ($P<0,05$) снизилось в сравнении с началом опыта, но оказалось выше на 3,0% и 2,0% соответственно относительно животных контрольной группы. В группе животных, где доза равнялась 0,03 мг/кг достоверных изменений в числе лимфоцитов не установлено, однако их количество превышала показатель в контроле на 7,00%. Достоверное увеличение сегментоядерных нейтрофилов отмечено в контрольной группе, где их количество на конец опыта составило $12,20\pm 0,90\%$. Аналогичные изменения зафиксированы в 2-х подопытных группах (дозы 0,01 и 0,02 мг/кг), при этом разница по сравнению с контролем составила 2,00 и 0,20% соответственно. Остальные исследуемые морфологические показатели во всех группах животных изменялись не достоверно ($P>0,05$).

Показатель АЛТ на конец опыта в контрольной группе животных достоверно ($P<0,05$) возрастал до $16,1\pm 1,6$ ед./л, тогда

как в двух подопытных группах (дозы 0,01 и 0,03 мг/кг) отмечалось его достоверное снижение ($P<0,05$), при этом, по сравнению с контролем, разница составляла 73,00% и 25,00% соответственно.

Показатель АСТ в контрольной группе на конец опыта достоверно ($P<0,05$) возрастал и составил $76,8\pm 6,6$ ед./л. Только в одной подопытной группе (доза 0,01 мг/кг) отмечено достоверное изменение содержания АСТ, где данный показатель снизился до $36,6\pm 4,3$, что оказалась меньше чем в контроле на 53,00%.

Содержание общего белка на конец опыта в контрольной группе достоверно ($P<0,05$) возросло до $68,9\pm 4,8$ г/л. Во всех трёх подопытных группах также отмечено достоверное ($P<0,05$) возрастание общего белка которое превышало результат в контроле на 8,00-16,00%.

Показатель альбумина как в контрольной, так и в подопытных группах животных к концу опыта достоверно ($P<0,05$) увеличивался, достигая в контроле $34,3\pm 2,3$ г/л, а в подопытных группах от $30,5\pm 1,6$ до $33,2\pm 1,2$ г/л. Увеличение в сравнении с контролем составило от 3,00 до 12,00%. При этом показатели крови находились в пределах нормы ($P\leq 0,05$).

Также было исследовано содержание общих иммуноглобулинов и БАСК в сыворотке крови, результаты приведены в таблице 3.

Таблица 3 – Иммунологические показатели сыворотки крови молодняка крупного рогатого скота до и после введения кормосмеси, содержащей *S.coronata* (n=5 в группе)

Показатели крови	Контроль		Опыт/доза					
	начало	конец	0,01 мг/кг		0,02 мг/кг		0,03 мг/кг	
			начало	конец	начало	конец	начало	конец
Иммуноглобулины мг %	32,7±5,2	35,3±5,3	32,1±2,2	40,8±6,0*	32,0±3,1	45,3±5,4*	38,8±4,2	52,8±1,3*
БАСК %	74,3±6,6	66,5±7,5*	64,2±4,5	71,3±5,8*	64,3±5,6	68,7±9,8*	66,2±3,4	71,1±6,1*

Показатель БАСК к концу опыта в контрольной группе достоверно ($P < 0,05$) снизился до $66,50 \pm 7,50$ %. Во всех подопытных группах животных, напротив, отмечено достоверное увеличение БАСК в сравнении с началом опыта. Так, в подопытной группе животных, где доза кормосмеси составляла 0,01 мг/кг, показатель БАСК превышал контрольный результат на 16,00%. Во второй подопытной группе (доза 0,02 мг/кг) разница с контролем составила 3,00%, а в третьей подопытной группе (доза 0,03 мг/кг) достигала 16,00%. Исследования БАСК показали, что кормосмесь, содержащая серпуху венценосную, способствует повышению бактерицидной активности сыворотки крови.

Показатель иммуноглобулинов в контрольной группе на конец опыта составил $35,3 \pm 5,3$ % ($P > 0,05$). В подопытных группах в сравнении с началом опыта иммуноглобулины достоверно ($P < 0,05$) возросли. Так в первой подо-

пытной группе (доза 0,01 мг/кг) увеличение по сравнению с контролем составило 15,00%, во второй опытной группе (доза 0,02 мг/кг) 28,00 % и в третьей опытной группе (доза 0,03 мг/кг) возросло на 49,00%.

Выводы

Таким образом, результаты проведённых исследований показали, что кормовая смесь, содержащая экидистероиды *S. coronata*, оказывает положительное влияние на исследуемые морфо-иммунобиохимические показатели крови, что в свою очередь улучшает состояние естественной резистентности организма телят. После применения кормосмеси в течение 30 дней наиболее оптимальные результаты получены в опытных группах, где доза вводимой в рацион добавки составляла 0,02 и 0,03 мг/кг массы тела, а содержание в сыворотке крови иммуноглобулинов возросло по сравнению с контролем на 28 и 49% соответственно.

Литература

1. Балтаев, У.А. Фитоэкидистероиды: структура, источники и пути биосинтеза в растениях // У.А. Балтаев. – М.: РЕАН, 2000. № 12. – 892 с.
2. Милков А.А. Влияние спиртового экстракта из серпухи венценосной на жизнеспособность белых крыс // *Аграрная наука Евро-Северо-Востока* – 2015, №5 (48). С 68-73.
3. Кузьмина Т.А. Определение бактерицидной активности крови методом фотонейфелометрии // *Журнал микробиологии, эпидемиологии и иммунологии.* - 1966.-№4.- С.8-11.
4. Антонов Б.И. и др., *Лабораторные исследования в ветеринарии: Биохимические и микологические* // Б.И. Антонов. - М.: Агропромиздат, 1991. - с 286.
5. Хабриев Р.У. *Руководство по экспериментальному (доклиническому) изучению новых фармакологических веществ* // Р. У. Хабриев - М. 2005. - С.832

УДК: 636.22/.28:611.4.616-071.3

Панфилов, А.Б.
Panfilov, A.

Сравнительная характеристика лимфоидной ткани тонкой кишки у месячных телят и козлят

***Резюме:** на тотальных препаратах тонкой кишки телят и козлят изучены периферические органы иммунной защиты, в том числе одиночные и сгруппированные лимфоидные узелки, обеспечивающие первую линию защиты от антигенов.*

***Ключевые слова:** телята, козлята, тонкая кишка, синтопия, одиночные и сгруппированные лимфоидные узелки.*

Comparative characteristics of the lymphoid tissue of month-old calves and goats' small intestine

***Summary:** peripheral organs of the immune defense, including single and grouped lymphoid nodules, providing the first line of defense against antigens were studied in total preparations of the small intestine of calves and goats.*

***Keywords:** calves, goats, small intestine, syntopy, single and grouped lymphoid nodules.*

Введение

Новый пик роста животноводства на промышленной основе, увеличение числа животных в личных подсобных хозяйствах, требует для более успешного развития этой отрасли постоянного улучшения продуктивных и племенных качеств, разработки и внедрения научно-обоснованных природоохранных, экологических и высокоэффективных лечебно-профилактических мероприятий с учётом видовых, половых и возрастных особенностей животных. Особого внимания заслуживают сведения о закладке,

развитии, строении органов и систем, обеспечивающих защиту и адаптацию организма при неблагоприятных воздействиях различных факторов экзо- и эндогенной природы. К таким системам в первую очередь нужно отнести лимфоидную с её структурными элементами [2, 4, 5].

Материал и методика исследований

Изучение макроморфологии одиночных и сгруппированных лимфоидных узелков в стенке тонкой кишки у месячных телят и козлят проводился в период с осени 1991 года по зиму 2015 года. Биоматериалом для иссле-

дований служили комплекты тонкой кишки телят и козлят. Биоматериал взят от 18 животных (девять телят чёрно-пёстрой породы и девять беспородных козлят). Тонкую кишку расправляли, измеряли длину, разрезали по брыжеечному краю и измеряли периметр, а затем изготавливали плоскостные тотальные препараты по методу Т. Гелльмана (1921) [3]. Кишечник промывали в проточной воде в течении 30-40 минут, окрашивали 1,0% раствором гематоксилина Гарриса. После дифференцировки в 2,0-3,0% растворе уксусной кислоты проводили дальнейшие исследования. Изучали двенадцатиперстную, тощую и подвздошную кишки. На тотальных препаратах тонкой кишки в проходящем свете определяли общее количество одиночных лимфоидных узелков в собственной пластинке слизистой оболочки, в подслизистой основе и в лимфоидной бляшке; их количество на 1 см² поверхности слизистой оболочки

и в лимфоидной бляшке, размеры, форму, топографию, локальные особенности расположения, расстояние между пейеровыми бляшками. Все промеры проводились миллиметровой линейкой и микроштангенциркулем. Подсчёт количества одиночных лимфоидных узелков проводился не менее чем в одиннадцати полях зрения микроскопа.

Результаты эксперимента и их обсуждение

У месячных телят площадь двенадцатиперстной кишки составляет 360,97±108,51 см². В слизистой оболочке выявлены овальные лимфоидные узелки и одна бляшка. Плотность одиночных лимфоидных узелков на 1 см² равна 3,57±0,40. Размер лимфоидных узелков 0,02 см². Средний размер лимфоидной бляшки 0,01 см², а число узелков в ней варьирует от 29 до 56. Соотношение площади лимфоидной ткани к площади кишки 7,68% (таблица 1).

Таблица 1 - Соотношение площади лимфоидной ткани к площади кишки у телят ($X \pm L_{0,95}$)

Наименование отдела кишечника	% площади одиночных лимфоидных узелков к площади кишки	% площади сгруппированных лимфоидных узелков к площади кишки	% всей лимфоидной ткани к площади кишки
Возраст	1мес.	1мес.	1мес.
Двенадцатиперстная	7,13	0,55	7,68
Тощая	1,64	10,31	11,95
Подвздошная	-	71,84	71,84

Площадь наиболее длинной тощей кишки 8239,60±1217,70 см². В стенке кишки обнаруживаются одиночные лимфоидные узелки и сгруппированные лимфоидные образования. Плотность солитарных лимфоидных узелков округлой формы на 1 см² равна

0,42±0,08. Средний размер их 0,00625 см². Они занимают 1,64% от площади кишки. Одиночные лимфоидные узелки распределены диффузно как в собственной пластинке, так и в подслизистой основе. Лимфатические бляшки обнаруживаются только в подслизи-

стой основе. Число бляшек у телят варьирует от 25 до 37 (таблица 2). Лимфоидные бляшки имеют форму пластин с заострёнными и притуплёнными концами, овальные с ровными и изрезанными краями. Размер пейеровых бляшек варьирует от $0,38 \pm 0,11 \text{ см}^2$ до $14,38 \pm 3,41 \text{ см}^2$. Расстояние между лимфоидными бляшками в проксимальной части $66,02 \pm 27,94 \text{ см}$, в средней части – $33,53 \pm 16,74 \text{ см}$, а в дистальной – $39,76 \pm 3,34 \text{ см}$. На боковой поверхности стенки кишки располагается 16,21% лимфоидных бляшек. Соотношение площади лимфоидных бляшек к площади кишки составляет 10,31% (таблица 1).

Площадь подвздошной кишки $250,38 \pm 14,91 \text{ см}^2$. По всей длине подвздошной кишки простирается в подслизистой основе полосовидная лимфоидная бляшка. Она начинается в дистальном отделе тощей кишки. Залегаёт в подслизистой основе. Вся площадь её $1030,02 \pm 173,25 \text{ см}^2$. Площадь полосовидной лимфоидной бляшки в подвздошной кишке $179,88 \pm 12,81 \text{ см}^2$, а в дистальном отделе тощей $850,14 \text{ см}^2$. Плотность овальных лимфоидных узелков на 1 см^2 бляшки достигает $60,06 \pm 14,85$. Число лимфоидных узелков в полосовидной лимфоидной бляшке подвздошной кишки $11212,52 \pm 2671,21$. На всю полосовид-

Таблица 2 - Параметры лимфоидных бляшек в стенках тонкой кишки у телёнка и козлёнка ($X \pm L_{0,95}$)

Наименование отдела кишечника	Среднее расстояние между лимфоидными бляшками	Средняя площадь	Среднее число лимфатических узелков в бляшке
Теленок в возрасте 1 месяц			
Тощая кишка	Всего: 37 лимфоидных бляшек	Вся площадь: $135,69 \text{ см}^2$	Всего в бляшках: 7683,62 лимфоидных узелка
	$45,21 \pm 14,99$	$3,66 \pm 0,96$	$207,66 \pm 40,37$
Козленок в возрасте 1 месяц			
Тощая кишка	Всего: 36 лимфоидных бляшек	Вся площадь: $38,75 \text{ см}^2$	Всего в бляшках: 15201 лимфоидный узелок
	Среднее расстояние между бляшками $18,81 \pm 6,21 \text{ см}$	$1,07 \pm 0,17$	$422,28 \pm 74,76$

ную лимфоидную бляшку насчитывается $64204,58 \pm 36153,70$ лимфоидных узелков. Соотношение площади лимфоидной ткани к площади кишки составляет 71,84%.

В стенке двенадцатиперстной кишки у козлят обнаруживаются

одиночные лимфоидные узелки. Площадь двенадцатиперстной кишки $39,28 \pm 4,20 \text{ см}^2$. Лимфоидные узелки овальной формы. Средняя площадь их $0,00025 \text{ см}^2$. Плотность на 1 см^2 слизистой оболочки $1,27 \pm 0,28$. Распределены диффузно. Соотношение площади

лимфоидной ткани к площади кишки составляет 0,03%. В слизистой оболочке тощей кишки встречаются одиночные и сгруппированные лимфоидные образования. Одиночные лимфоидные узелки овальной формы, распределены диффузно на площади кишки $1263,88 \pm 597,10 \text{ см}^2$. Площадь одиночных лимфоидных узелков $0,00025 \text{ см}^2$. Они занимают 0,01% площади тощей кишки. В подслизистой основе расположены структурированные лимфоидные образования в количестве 25–36 (таблица 2). Пейеровы бляшки имеют округлую, овальную, лентообразную форму с заостренными концами или закругленными (рис.1). Расстояние между лимфоидными бляшками составляет в проксимальной части кишки в среднем $17,48 \pm 4,44 \text{ см}$, в средней части $20,65 \pm 5,70 \text{ см}$, в дистальной части $18,30 \pm 8,51 \text{ см}$.

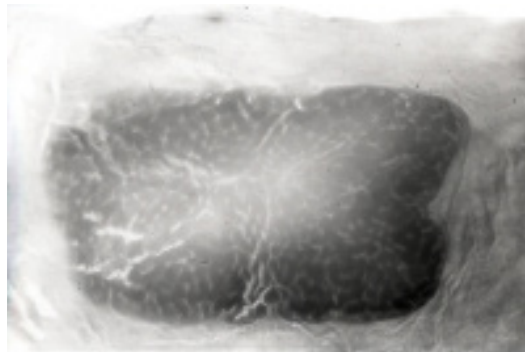


Рисунок 1 – Лимфоидная бляшка стенки тощей кишки у месячного козленка.

*Окраска по Гелльману.
Макропрепарат Ув.×3.*

Вся площадь бляшек составила $38,75 \text{ см}^2$ и состояла из 15201 лимфоидных узелков (таблица 2). Соотношение площади лимфоидной ткани к площади кишки составляет 26,44%. Большую часть площади $52,41 \pm 30,91 \text{ см}^2$ подвздошной кишки занимает полосовидная лимфоидная бляшка

(рисунок 2). Она начинается на свободном крае дистального отдела тощей кишки и тянется на всём протяжении подвздошной кишки. Не доходя до устья подвздошной кишки, она заканчивается, и на расстоянии от неё 0,2–0,5 см расположена самостоятельная лимфоидная бляшка. Её площадь $0,16 \text{ см}^2$, с числом узелков – 40. Площадь же полосовидной лимфоидной бляшки $337,85 \pm 36,12 \text{ см}^2$. Число лимфоидных узелков на 1 см^2 бляшки составляет $500,86 \pm 55,20$. Соотношение площади лимфоидной ткани к площади кишки – 81,07%.




Рисунок 2 – Полосовидная лимфоидная бляшка стенки подвздошной кишки у месячного козленка.

*Окраска по Гелльману.
Макропрепарат Ув.×2.*

Выводы

1. У телят в стенке двенадцатиперстной кишки обнаруживаются одиночные и сгруппированные лимфоидные узелки, а у козлят – только одиночные. Плотность одиночных лимфоидных узелков на 1 см^2 у телят $3,57 \pm 0,40$, а у козлят – $1,27 \pm 0,28$.

2. В тощей кишке у телят и козлят обнаруживаются одиночные лимфоидные узелки и сгруппированные. У телят число лимфоидных бляшек варьирует от 25 до 37, а их площадь от $0,38 \pm 0,11$ до $14,38 \pm 3,41 \text{ см}^2$. У козлят в стенке тощей кишки насчитывается

Сравнительная характеристика лимфоидной ткани тонкой кишки у месячных телят и козлят

25-36 лимфоидных бляшек. Они занимают площадь 38,75 см².

3. У телят площадь полосовидной лимфоидной бляшки 1030,02±173,25 см²,

а у козлят 337,86±36,12 см². Плотность одиночных лимфоидных узелков на 1см лимфоидной бляшки у телят 60,06±14,85, а у козлят 500,86±55,20.

Литература

1. Зеленецкий, Н.В. Международная ветеринарная анатомическая номенклатура. Пятая редакция. СПб.-Лань.-2013.
2. Зеленецкий, Н.В., Племяшов, К.В., Щипакин, М.В., Зеленецкий, К.Н.. Анатомия собаки. СПб: ООО «ИКЦ», СПб.: 2015, 260 с.
3. Hellman T. Studien uber das Lymphoide Gewebe / Hellman T. // Konstitutionsforschung. -1921.-Lehre 8.-P. 191-219.
4. Видякина, М.А. Лимфоидная ткань стенки кишечника крупного рогатого скота / Видякина, М.А., Панфилов, А.Б. / Киров., 2000.-7 с. библ., 6 назв.-Деп. в ВИНТИ 24.05.00. №1494-В00.
5. Панфилов, А.Б. Кишечноассоциированная лимфоидная ткань среднего и заднего отделов пищеварительной трубки у козлят / А.Б. Панфилов // Сб. науч. тр. №128 / Актуальные проблемы ветеринарной медицины. – С.-Пб., 1998. – С. 90-91.

УДК: 599.745.31

Сайванова, С.А., Рядинская, Н.И., Ильина, О.П.
Sayvanova, S., Ryadinskaya, N., Ilina O.

Анатомические особенности селезёнки у байкальской нерпы

Резюме: классическими анатомическими методами исследована селезёнка у байкальской нерпы. Орган мягкой консистенции, тёмно-фиолетового цвета. Форма органа вариабельна, чаще встречается овальная, реже – полусферная и очень редко – трапецевидная и прямоугольная. Селезёнка расположена в левом подреберье эпигастрия, она проецируется на уровне 13-14 межреберья, дорсальным краем граничит с поджелудочной железой. К воротам селезёнки крепится большой сальник, лишённый жировых отложений, что является анатомической особенностью организма байкальской нерпы.

Ключевые слова: байкальская нерпа, селезёнка, топография, дорсо-краниальный конец, вентро-каудальный конец, вентральный край, дорсальный край

Anatomical features of the spleen in the Baikal seal

Summary: classical anatomical research methods from the spleen of the Baikal seal. Body soft consistency, deep purple color. Body Shape variability is more common oval, at least - and very rare hemispheric - trapezoidal and rectangular. The spleen is located in the left upper quadrant epigastric, it is projected at the level of 13-14 intercostal space, dorsal edge is bordered by the pancreas. By the gate lien attaches greater omentum devoid of fat, which is the body's anatomical features of the Baikal seal.

Keywords: baikal seal, spleen, topography, the dorsal-cranial end, the ventro-caudal end, the ventral region, the dorsal region

Введение

Байкальская нерпа – единственный представитель пресноводных морских млекопитающих, являющаяся эндемиком озера Байкал. С древних времён и до наших дней нерпа принадлежит к ценным объектам промысла [3]. Интерес к Байкалу и окружающему его растительному и животному миру неуклонно возрастает.

Исследованиям биологии нерп посвящён ряд работ (Т.М. Иванов, 1938, В.Д. Пастухов, 1993, Е.А. Петров, 2003).

В 1987-1988 годах произошла массовая гибель эндемиков озера, что отразилось на их популяции. После многочисленных исследований было установлено, что причиной гибели животных явился морбилливирус, аналогичный вирусу чумы плотоядных и родственный вирус

кори человека, который привёл к ослаблению иммунитета [3]. На сегодняшний день иммунная система байкальской нерпы изучена слабо.

Селезёнка относится к периферическим органам иммунной системы. В доступной литературе вопросы, касающиеся гистологического строения селезёнки нерпы, встречаются в трудах Г.П. Ламажаповой [2]. Однако имеющихся сведений недостаточно как для постановки диагноза, так и для лечения и профилактики заболеваний, связанных с состоянием иммунной системы, что и послужило целью наших исследований — изучить и уточнить анатомические особенности и топографию селезёнки у байкальской нерпы.

Материал и методика исследования

Исследования проводились на базе кафедры анатомии, физиологии и микробиологии ФГБОУ ВО «Иркутский государственный аграрный университет имени А.А. Ежевского». Объектом исследования явилась байкальская нерпа, добытая в Кабанском районе Республики Бурятия в рамках Программы НИР, утвержденной в Росрыболовстве РФ на 2015 год. Материалом для изучения послужила селезёнка от двадцати семи особей в возрасте от 7 месяцев до 1 года (кумутканы, $n=7$), от 1 года до 2,5 лет (неполовозрелые, $n=20$). Возраст животных определяли по кольцам дентина основания клыка и по роговым кольцам

когтя [1]. Определяли топографию, анатомические особенности, морфометрические показатели органа. Полученные данные обработаны при помощи компьютерной программы «Статистика». Приведённые термины соответствуют 5-ой редакции Международной ветеринарной анатомической номенклатуры [4].

Результаты эксперимента и их обсуждение

У байкальской нерпы селезёнка мягкой консистенции, тёмно-фиолетового цвета, покрыта соединительнотканной капсулой. Абсолютная масса органа у животных от 7 месяцев до 1 года составляет $55,10 \pm 6,06$ г и от 1 года до 2,5 лет — $75,90 \pm 3,11$ г. Зная массу органа и массу байкальской нерпы, мы определили относительную массу селезёнки: от 7 месяцев до 1 года — $0,30 \pm 0,02\%$, от 1 года до 2,5 лет — $0,20 \pm 0,02\%$. Орган плоский, толщиной $0,40 \pm 0,06$ см у особей от 7 месяцев до 1 года и $0,40 \pm 0,03$ см — от 1 года до 2,5 лет. Селезёнка дорсокраниально вытянута; длина её у нерп от 7 месяцев до 1 года составляет $14,90 \pm 0,37$ см, от 1 года до 2,5 лет — $19,10 \pm 0,39$ см, ширина $4,80 \pm 0,25$ см и $6,40 \pm 0,17$ см соответственно. Она имеет париетальную и висцеральную поверхности, дорсокраниальный и вентро-каудальный концы, вентральный и дорсальный края. На висцеральной поверхности

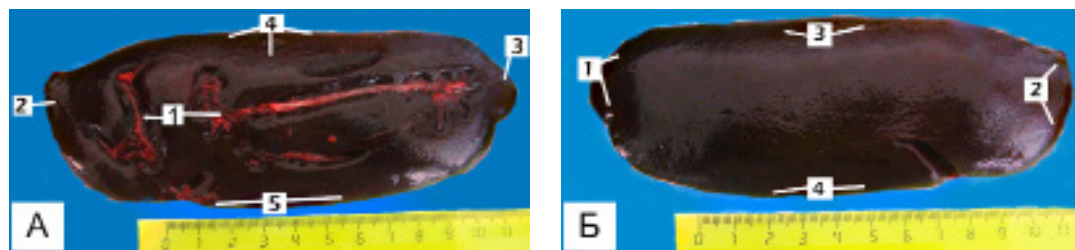


Рисунок 1 – Селезёнка (А - висцеральная поверхность, Б - париетальная поверхность). Нерпа, 1,5 года:

1 А: 1 – ворота селезёнки; 2 – дорсо-краниальный конец; 3 – вентро-каудальный конец; 4 – вентральный край; 5 – дорсальный край;

1 Б: 1 – дорсо-краниальный конец; 2 – вентро-каудальный конец; 3 – вентральный край; 4 – дорсальный край.

находятся ворота селезёнки, в которые проходят сосуды и нервы (рисунок 1А).

Форма органа у исследованных животных не постоянная. В большинстве случаев (74,10%) она овальная (рисунок 1Б), и наблюдается в основном у нерп в возрасте от 1 года до 2,5 лет.

Нами выявлено ещё несколько форм селезёнки, которые чаще наблюдаются у кумутканов: полусферная (рисунок 2А - 14,80% случаев), прямоугольная (рисунки 2Г, 2Д - 7,40% случаев), трапециевидная (рисунок 2В - 3,70% случая).

Кроме того, нами отмечено, что на дорсальном крае у большинства форм

селезёнки имеются V-образные вырезки, которые могут быть, как чётко выражены (рисунок 2А), так и незначительно (рисунок 2Б) или отсутствовать вовсе. Также в единичном случае на дорсальном крае прямоугольной формы селезёнки нами отмечен отросток, высотой 1,2 см (рисунок 2Г). Вентральный край органа в основном прямой.

Дорсокраниальный конец широкий, тупой или имеет округлую форму. В трапециевидной форме дорсокраниальный конец по всей ширине имеет две хорошо заметные вырезки (рисунок 2В). Вентро-каудальный конец слегка заужен, а в

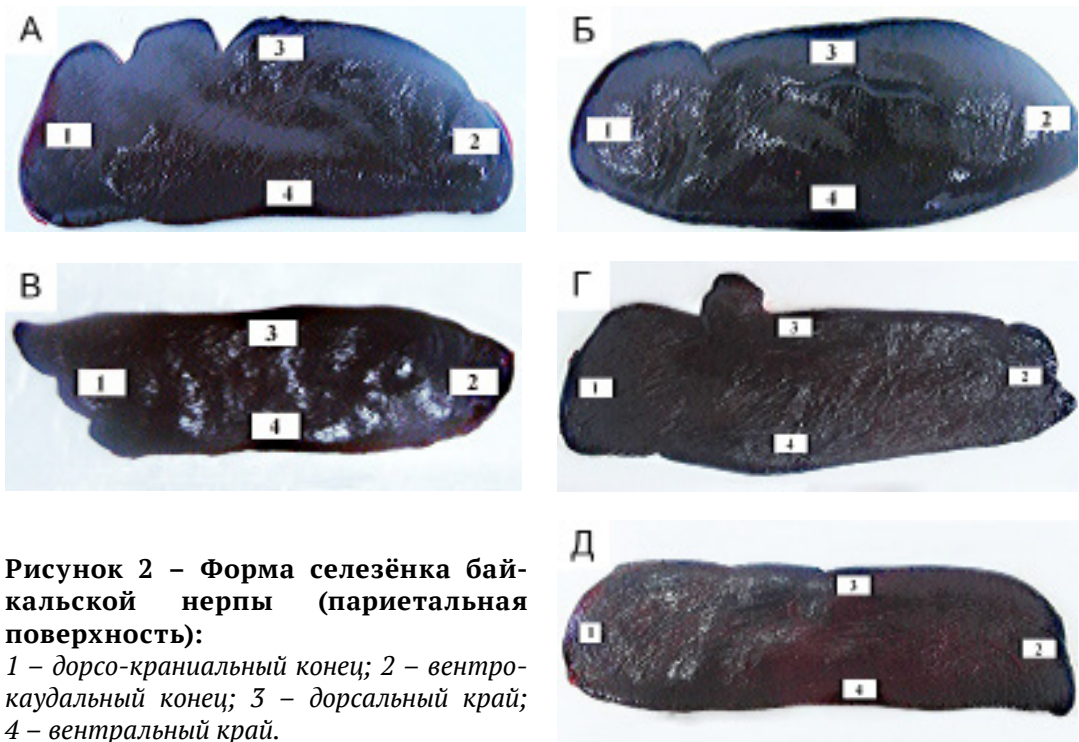

Рисунок 2 – Форма селезёнки байкальской нерпы (париетальная поверхность):

1 – дорсо-краниальный конец; 2 – вентро-каудальный конец; 3 – дорсальный край; 4 – вентральный край.

органе прямоугольной форме имеет незначительную вырезку (рисунок 2Г)

Селезёнка у байкальской нерпы расположена в левом подреберье эпигастрия, она проецируется на уровне 13-14 межреберья, причём дорсокраниальный конец достигает купола диафрагмы и налегает на кардиальную часть желудка, вентро-каудальный конец достигает сегментальной плоскости третьего поясничного

позвонка. Положение селезёнки непостоянно и зависит от сокращения диафрагмы, поэтому она может достигать и последнего поясничного позвонка. Орган дорсальным краем граничит с поджелудочной железой и обращён к позвоночнику, вентральный край направлен в область мечевидного отростка. Висцеральная поверхность органа обращена к желудку (рисунки 3, 4). К воротам селезёнки прикрепляется большой сальник,

который начинается с большой кривизны желудка, и он лишён жировых отложений.

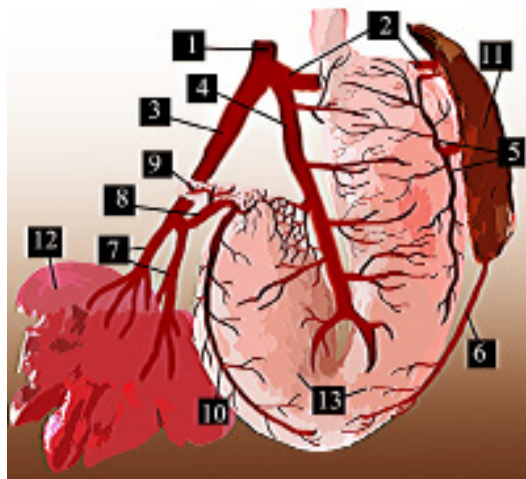


Рисунок 3 – Топография селезёнки (вентральная поверхность). Графическое моделирование. Нерпа, 8 месяцев:

1 – чревная артерия; 2 – селезеночная артерия; 3 – печеночная артерия; 4 – левая желудочная артерия; 5 – ветви к желудку; 6 – левая желудочно-сальниковая артерия; 7 – печеночные ветви; 8 – желудочно-двенадцатиперстная артерия; 9 – краниальная поджелудочно-двенадцатиперстная артерия; 10 – правая желудочно-сальниковая артерия; 11 – селезёнка; 12 – печень; 13 – желудок.

Выводы

Таким образом, селезёнка у исследованных животных мягкой консистенции, тёмно-фиолетового цвета, с абсолютной и относительной массой у особей от 7 месяцев до 1 года – $55,10 \pm 6,06$ г, от 1 года до 2,5 лет – $75,90 \pm 3,00$ г и $0,30 \pm 0,02\%$, $0,20 \pm 0,02\%$ соответственно. Орган имеет париетальную и висцеральную поверхности, дорсокраниальный и вентро-каудальный концы, дорсальный и вентральный края. Форма органа переменна, чаще встречается овальная, реже – полусферическая, очень редко

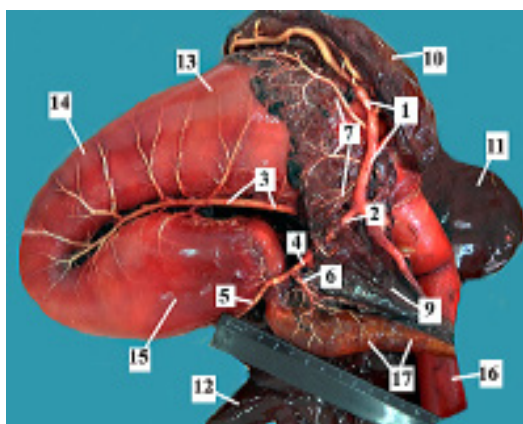


Рисунок 4 – Топография селезёнки (дорсальная поверхность). Нерпа, 2 года:

1 – селезёночная артерия; 2 – печёночная артерия; 3 – левая желудочная артерия; 4 – желудочно-двенадцатиперстная артерия; 5 – правая желудочно-сальниковая артерия; 6 – краниальная поджелудочно-двенадцатиперстная артерия; 7 – поджелудочные ветви левой доли; 8 – левая доля поджелудочной железы; 9 – правая доля поджелудочной железы; 10 – селезёнка; 11 – левая латеральная доля печени; 12 – правая латеральная доля печени; 13 – кардиальная часть желудка; 14 – фундальная часть желудка; 15 – пилорическая часть желудка; 16 – пищевод; 17 – двенадцатиперстная кишка.

– трапециевидная и прямоугольная. Отличается форма органа и наличием различных V-образных вырезок. Такое разнообразие форм и наличие V-образных вырезок, на наш взгляд, связано с формированием органа в онтогенезе.

Селезёнка байкальской нерпы расположена в левом подреберье эпигастрия, она проецируется на уровне 13-14 межреберья, причём дорсокраниальный конец достигает купола диафрагмы и налегает на кардиальную часть желудка, вентрокаудальный конец достигает сегментальной

плоскости третьего поясничного позвонка. Положение селезёнки постоянно и зависит от сокращения диафрагмы, поэтому она может достигать и последнего поясничного позвонка. К воротам селезёнки крепится большой сальник, лишенный жировых отложений, что является анатомической особенностью организма байкальской нерпы.

Литература

1. Аношко, П.Н. Ретроспективный анализ элементного состава зубов байкальской нерпы как метод выявления биотических и абиотических изменений среды обитания / П.Н. Аношко, Е.Л. Гольдберг, М.В. Пастухов, Т.А. Козлова, В.А. Трунова, Н.Н. Куликова, Е.П. Чебыкин, М.П. Чубаров // Третья Верецагинская байкальская конф.: Тез.докл. и стендовых сообщ.- Иркутск, 2000.- с.12;
2. Ламажапова, Г.П. Морфология органов иммуногенеза нерпы байкальской и экспериментальная оценка эффективности ее липидов при разных патологиях / Г.П. Ламажапова // Автореф. докт. наук.- Благовещенск, 2011- с. 36;
3. Петров, Е.А. Байкальская нерпа: эколого-эволюционные аспекты / Е.А. Петров // Автореф. докт.наук.- Улан-Удэ: Бурят. гос. ун-т., 2003- с. 38.
4. Зеленевский, Н.В. Международная ветеринарная анатомическая номенклатура. Пятая редакция. СПб.- Лань.-2013.

УДК: 637.12 .07:614:31:619

Смирнов, А.В., Ветров, И.Б.
Smirnov, A., Vetrov, I.

Мониторинг показателей качества и безопасности сырого коровьего молока в ЗАО «ПЗ Приневское»

***Резюме:** в статье представлены и проанализированы результаты мониторинга основных показателей качества и безопасности сырого коровьего молока в ЗАО ПЗ «Приневское». По результатам долгосрочного мониторинга были выявлены критические показатели качества и безопасности молока, установлены их причины. Дальнейший мониторинг позволил отследить эффективность корректирующих мероприятий в динамике.*

***Ключевые слова:** сырое молоко, показатели качества и безопасности, мониторинг, нормативные документы.*

Monitoring role in fresh milk safety

Summary: in this article results of monitoring of the main indicators of quality and safety of raw cow's milk in Gmbh breeding plant "Prinevskoye" are presented and analysed. By results of long-term monitoring critical indicators of quality and safety of milk were revealed, their reasons are established. Further monitoring allowed to trace efficiency of the correcting actions in dynamics.

***Keywords:** fresh milk, quality monitoring, safety indicators, and qualities, standard documents.*

Введение

Молоко является одним из основных продуктов питания человека. В то же время следует помнить, что употребление некачественного молока может являться причиной возникновения зооантропозных болезней, отравлений и пищевых токсикоинфекций у человека. Питательная ценность молока обусловлена содержанием в нём жира и белка. Важными показателями, характеризующими качество молока являются: СОМО, плотность и кислотность. Плохое состояние здоровья коров, нарушение технологии производ-

ства и первичной переработки молока отрицательно сказывается на его качестве. Поэтому контроль показателей качества и безопасности молока в соответствии с требованиями действующих нормативных документов является особенно актуальным [2].

Одним из наиболее эффективных методов контроля критических показателей качества и безопасности при производстве сырого молока, является мониторинг.

Материалы и методы

Мониторинг основных показателей качества и безопасности молока (коли-

чество соматических клеток и общая микробная обсемененность, количество белка, жира, СОМО, кислотность и плотность) проводился в ЗАО ПЗ «Приневское» Всеволожского района Ленинградской области с 2011 по 2014 гг. Отбор проб проводился от партии молока, отправляемого на молокозавод, в соответствии с ГОСТ 13928-84.

Все исследования проводились в соответствии с нормативными документами РФ. Полученные результаты сравнивали с нормативными значениями показателей безопасности молока установленных в ТР ТС 033/2013 [3].

Результаты исследований и их обсуждение

Результаты мониторинга количества соматических клеток и КМАФАнМ в молоке представлены на рисунке 1. Диаграмма показывает, что в 2011 году содержание соматических клеток в молоке на период начала мониторинга было достаточно высоким в среднем 8×10^5 , что объяснялось высоким уровнем заболеваемости коров маститом. В дальнейшем количество соматических клеток неуклонно снижалось и к 2013 снизилось до 4×10^5 [1]. Общая микробная обсемененность молока колебалась в пределах от 4×10^5 до 6×10^5 .

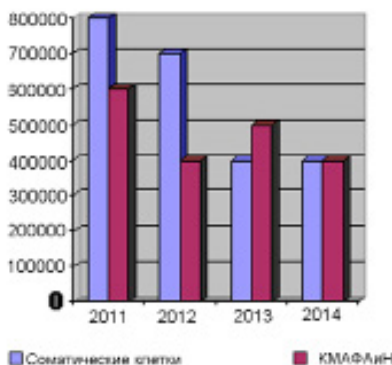


Рисунок 1 – Показатели безопасности молока

Динамика изменений показателей определяющих пищевую ценность

молока представлены на рисунке 2. Как видно из данных, представленных на диаграмме, показатели СОМО, белка и жира за весь период наблюдения были стабильны и колебались в узком диапазоне. При этом следует отметить стабильный прирост показателя СОМО.

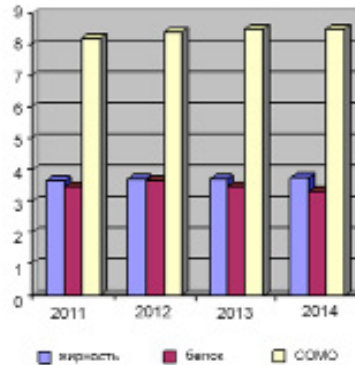


Рисунок 2 – Показатели качества молока

Данные об удое коров в зависимости от лактации представлены на диаграмме рисунка 3. Данные представленные на диаграмме свидетельствуют о стабильном приросте удоя. Наибольшие удои отмечались в третью лактацию.

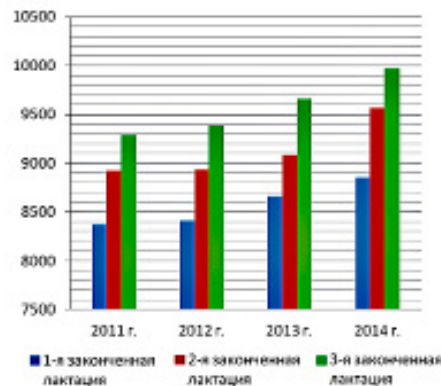


Рисунок 3 – Показатели удоя молока

Данные о плотности молока, представленные на рисунок 4, свидетельствуют о неуклонном росте значений этого показателя.

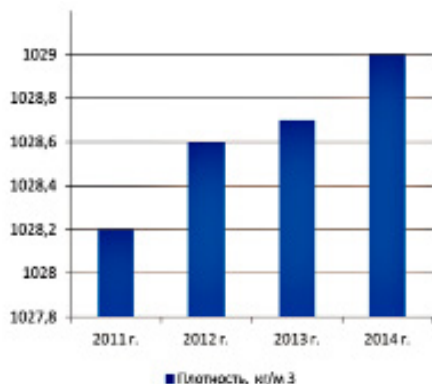


Рисунок 4 – Показатели плотности молока

Кислотность молока в течении всего периода наблюдения была стабильной и колебалась в диапазоне 16-17°Т.

Выводы

Проведённые исследования позволили определить и изучить в динамике критические показатели качества и безопасности молока в ЗАО ПЗ «Приневское» Всеволожского района Ленинградской области.

Мониторинг молока позволил выявить проблемы с отдельными показателями качества и безопасности молока, что позволило разработать корректирующие мероприятия и оперативно отслеживать их эффективность.

Установлено, что по исследуемым показателям качества и безопасности, всё сырое молоко, производимое в ЗАО ПЗ «Приневское», соответствует требованиям ТР ТС 033/2013.

Литература

1. Смирнов А.В., Ветров И.Б. Сравнительный анализ современных методов выявления молока полученного от коров больных маститом. Вопросы нормативно-правового регулирования в ветеринарии №2 СПб., 2012.
2. Смирнов А.В. Сравнительный анализ требований предъявляемых к сырому молоку ФЗ РФ №88 Техническим регламентом на молоко и молочную продукцию от 13.06.2008 с поправками от 22.07.2010 и Техническим регламентом Таможенного союза 033/2013 «О безопасности молока и молочной продукции» от 09.10.2014 Вопросы нормативно-правового регулирования в ветеринарии №2 СПб., 2014.
3. Технический регламент Таможенного союза «О безопасности молока и молочной продукции» от 09.10.2013 (ТР ТС 033/2013).

УДК: 636.4 619:616.34-002

Тимкина, П.С.,
Timkina, P.

Влияние кормовых добавок «Провитол» и «Микс-ойл» на морфологические показатели печени свиней

Резюме: применение для оптимизации пищеварения и профилактики болезней желудочно-кишечного тракта молодняка свиней кормовых добавок, таких как, «Провитол» и «Микс-Ойл», способствует повышению сохранности животных. Нашими исследованиями установлено, что пребиотико-пробиотические добавки не оказывают отрицательного воздействия на состояние печени свиней и оказывают гепатопротекторный эффект.

Ключевые слова: свиньи, печень, пробиотики.

Effect of feed additives «Provitol» and «Miks oil» on the morphological indices of liver pigs

Summary: application for optimization of digestion and prevention of diseases of the gastrointestinal tract of young pigs feed additives, such as, «Provitol» and «Miks-oil» helps improve the safety of the animals. Our research revealed that prebiotic-probiotic supplements do not have a negative impact on the liver of pigs and have a hepatoprotective effect.

Keywords: pigs, liver, probiotics.

Введение

Правильный рацион животных является одним из важных факторов, которые определяют рост и развитие. В первую очередь кормление отражается на состоянии пищеварительного тракта, особенно в молодом возрасте [1, 2]. Среди заболеваний незаразной этиологии поросят-отъёмшей одним из распространенных является гастроэнтерит (воспалительное заболевание желудка и кишечника,

сопровожающееся нарушением пищеварения, интоксикацией и обезвоживанием организма) [7]. Болезни желудочно-кишечного тракта молодняка могут приводить к снижению привесов, падежу животных, финансовым затратам на проведение лечебно-профилактических мероприятий, а также к снижению качества получаемой мясной продукции в будущем [8]. Кормление играет особо важную роль в период болезни

животного. Применение для профилактики и лечения кормовых добавок, таких как, например, «Провитол» и «Микс-Ойл» способствует оптимизации пищеварения, повышению иммунитета и, как следствие, увеличению продуктивности и сохранности молодняка [4, 6]. (Добавки производятся ООО «БИОТРОФ», Российская Федерация, 196602, г. Санкт-Петербург, г. Пушкин, ул. Малиновская, д. 8, лит. А, пом. 7-Н.)

Влияние подобных препаратов на состояние и работу печени мало изучено [3, 5]. Задачей нашей работы было описать, какое влияние оказывают препараты «Провитол» и «Микс-Ойл» на печень исследуемых поросят-отъёмышей, является ли оно положительным и не наносит ли вред животным.

Материал и методы исследования

Исследование проводилось на базе СПК «Красное Знамя» Кумёнского района Кировской области. Было сформировано четыре группы животных, которые составляли поросята-отъёмышы (возраст 45-60 дней) с живой массой 10-12 кг. В каждой группе по 15 животных. В первую группу входили клинически здоровые животные, во вторую – с проявлением явных клинических признаков гастроэнтерита незаразной этиологии (животные этой группы подвергались стандартному лечению, проводимому в хозяйстве). В третью группу – животные с клиническими признаками гастроэнтерита, для лечения которых применялся препарат «Провитол», и в четвёртую – животные также с клиническими признаками гастроэнтерита, но уже с применением в лечении препарата «Микс-Ойл». Для микроскопического исследования были взяты внутренние органы (печень) поросят всех групп.

Гистологические препараты для исследования методом световой микроскопии готовились по стандартным методикам в лаборатории патоморфологии крови (Кировский НИИ гематологии и переливания крови). Проводили

заливку в органическую среду – парафин, далее окрашивали срезы гематоксилином и эозином. Также применялся метод окраски препаратов по Ван Гизону (в качестве красителей использовались смесь кислого фуксина и пикриновой кислоты).

Проводилось общее описание гистологических препаратов; измерение таких показателей, как площадь и радиус печёночных долек; а также подсчёт процентного соотношения нормальных (НГ), дегенерирующих (ДГ) гепатоцитов и двуядерных клеток. Кроме того, вычислялся коэффициент нормализации паренхимы (КНП) – отношение нормальных гепатоцитов к дегенерирующим. Обработка полученного материала проводилась на базе кафедры диагностики, терапии, морфологии и фармакологии Вятской государственной сельскохозяйственной академии. Для ультрамикроскопического исследования отобранный материал фиксировали в 1%-ном растворе четырёхокси осмия на 0,1М буфере Миллинга; далее использовали 2%-ный раствор уранилацетата на 50%-ном метаноле и цитрат свинца. Электронная микроскопия проводилась на микроскопе JEM-100С Института биологии внутренних вод РАН.

Для морфометрической оценки в работе использовалось программное обеспечение анализа изображений Motic Images Plus 2.0.

Результаты исследований

Балочно-радиарное строение печени свиней первой группы сохранено. Печёночные дольки правильной многоугольной формы. Клетки образуют печёночные балки, расположенные по радиусам. Структура гепатоцитов сохранена. Между балками к центру дольки, где расположена центральная вена, тянутся синусоиды. Наблюдается умеренное кровенаполнение синусоидных капилляров и центральных вен. Число НГ равно $76,3 \pm 0,03\%$ (число двуядерных клеток среди них $7,80 \pm 0,65\%$), число ДГ – $23,80 \pm 0,34\%$. К нормальным гепатоци-

там относили клетки с хорошо дифференцированным ядром, оформленным ядрышком, целой цитоплазматической мембраной. К дегенерирующим - клетки с изменёнными ядрами (подверженным кариопикнозу, кариолизису, кариорексису) и цитоплазмы (с признаками белковой, жировой дистрофии), а также безъядерные клетки. Значение КНП составило $3,21 \pm 0,13$ усл. ед.

Ультраструктура печени свиней данной группы представлена гепатоцитами правильной формы. Ядра округлой формы, имеют центральное расположение. В поле зрения – двуядерные клетки (рисунок 1).

Эндоплазматическая сеть расположена параллельными правильными канальцами. Митохондрии округлой формы. Средняя площадь ядра гепатоцитов составила $50,40 \pm 5,3 \text{ мкм}^2$, а средняя площадь клетки – $420,60 \pm 73,5 \text{ мкм}^2$. Ядерно-цитоплазматическое соотношение при этом составило $0,14 \pm 0,08$.

Во второй группе свиней дольки печени многоугольной формы; радиарно-балочная структура сохранена, но есть участки её нарушения. Встречаются дольки небольших размеров. Часть гепатоцитов имеет изменённую структуру. Сосуды умеренно кровенаполнены. Процент НГ в данной группе

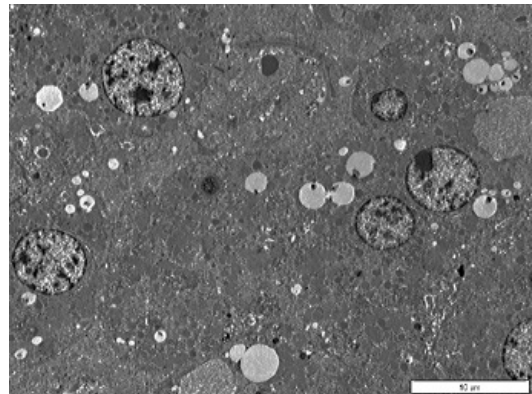
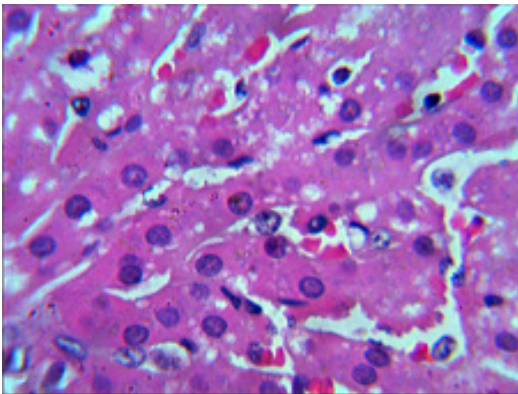


Рисунок 1 - Структурная организация печени поросят первой группы:

А) окраска гематоксилином и эозином, увеличение $\times 1000$; Б) электронограмма, увеличение $\times 3000$, в поле зрения – двуядерный гепатоцит (ДГ).

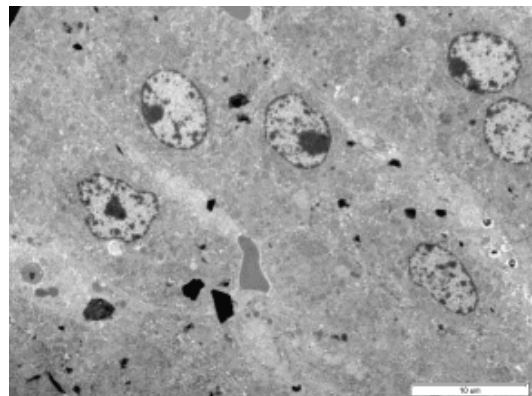
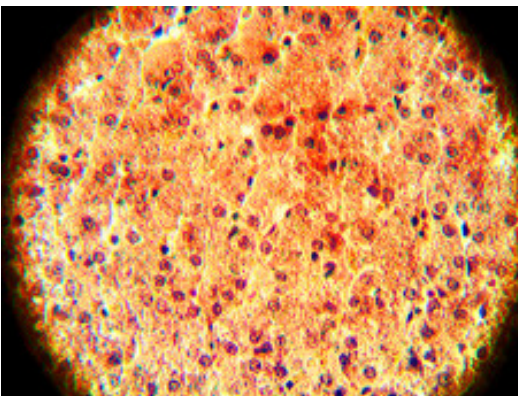


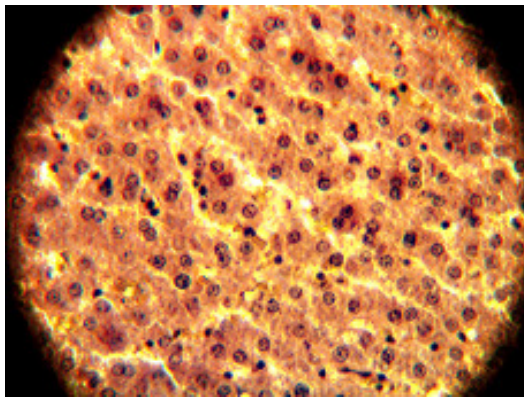
Рисунок 2 – Структурная организация печени поросят второй группы:

А) метод окраски по Ван Гизону, увеличение $\times 400$; Б) электронограмма, увеличение $\times 3000$, образование печёночных балок (ПБ).

— $88,85 \pm 0,1\%$, двуядерных клеток — $5,57 \pm 0,03\%$, число ДГ — $11,15 \pm 0,06\%$. КНП составило $7,97 \pm 0,12$ усл. ед.

Гепатоциты печени вытянутой формы. Ядра овально-округлой формы, имеются ядра неправильной формы с нарушенной кариолеммой. Эндоплазматическая сеть значительно развита. Митохондрии имеют эллипсоидную форму. В данной группе свиней средняя площадь ядра — $46,00 \pm 6,10$ мкм², средняя площадь гепатоцитов — $390,60 \pm 50,10$ мкм², ядерно-цитоплазматическое отношение составило $0,13 \pm 0,04$ (рисунок 2).

Печень поросят третьей группы (в коррекции патологий желудочно-кишечного тракта которых использовался препарат «Провитол») включает в себя печёночные дольки правильной формы, радиарно-балочная структура печени сохранена.



В поле зрения встречается много долек небольших размеров (наравне с наличием крупных). Структура гепатоцитов не изменена. Сосуды кровенаполнены. Присутствуют скопления мегакариоцитов. Среднее количество НГ печени в данной группе составило $91,99 \pm 0,07\%$ от общего числа клеток, на долю двуядерных клеток приходится $13,33 \pm 0,10\%$, число ДГ — $8,01 \pm 0,04$. КНП при этом составило $11,48 \pm 0,03$ усл. ед.

Гепатоциты имеют среднюю площадь $398,40 \pm 81,30$ мкм². В поле зрения встречаются клетки небольших размеров и двуядерные гепатоциты (рисунок 3). Эндоплазматическая сеть разделена на небольшие параллельно идущие канальцы. Митохондрии округлой формы. Средняя площадь ядер в данной группе — $54,00 \pm 8,00$ мкм²,

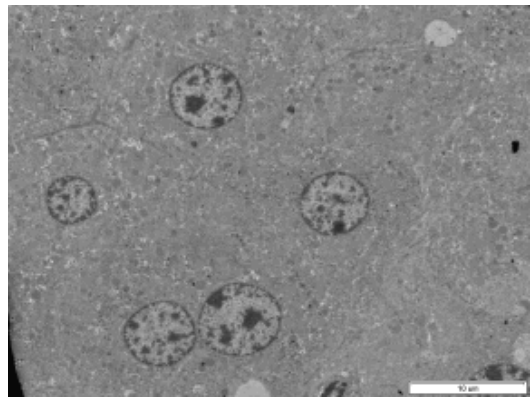


Рисунок 3 – Структурная организация печени поросят третьей группы:

А) метод окраски по Ван Гизону, увеличение $\times 400$; Б) электронограмма, увеличение $\times 3000$, фигуры митоза (ФГ) в ядрах гепатоцитов, двуядерный гепатоцит (ДГ).

ядерно-цитоплазматическое отношение — $0,16 \pm 0,06$.

Печёночные дольки свиней четвертой группы (с применением препарата «Микс-Ойл») правильной формы, но радиарно-балочная структура в некоторых участках печени нарушена. В поле зрения микроскопа наблюдается выпадение гемосидерина. Среди нормальных гепатоцитов встречаются клетки с изменённой структурой (рисунок 4). Сосуды слабо кровенапол-

нены. Количество НГ печени составило $89,29 \pm 0,03\%$, доля двуядерных клеток — $6,67 \pm 0,02\%$, число ДГ — $10,71 \pm 0,06\%$. КНП составило $8,33 \pm 0,02$ усл. ед.

Гепатоциты печени свиней этой группы правильной формы, ядра слегка вытянутой формы, большое количество двуядерных клеток. Эндоплазматическая сеть представлена короткими и длинными канальцами. Митохондрии округлой формы. Средняя площадь ядра — $44,60 \pm 9,10$ мкм², средняя

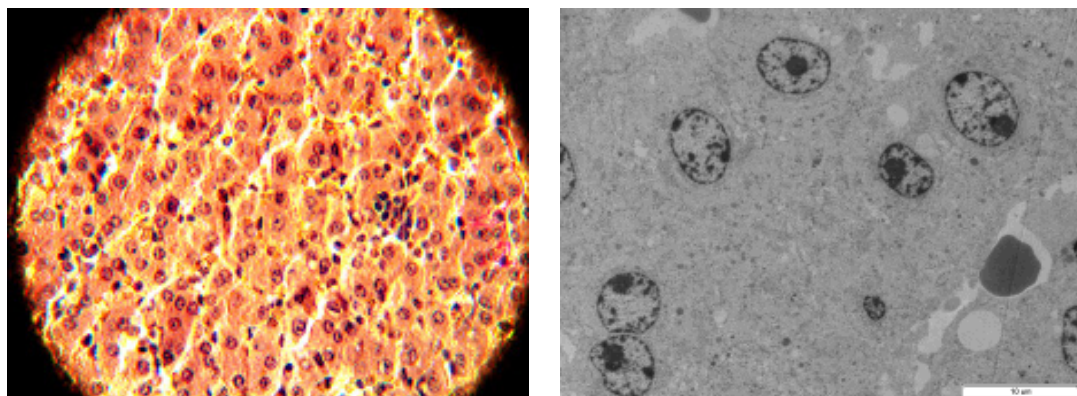


Рисунок 4 – Структурная организация печени поросят четвертой группы:

А) метод окраски по Ван Гизону, увеличение $\times 400$; Б) электронограмма, увеличение $\times 3000$, двуядерный гепатоцит (ДГ).

площадь гепатоцитов — $319,80 \pm 28,30$ мкм². Ядерно-цитоплазматическое отношение составило $0,16 \pm 0,03$.

Обсуждение

Наиболее высоким показателем — коэффициентом нормализации паренхимы — обладают клетки печени третьей группы животных (с использованием препарата «Провитол») — $11,48 \pm 0,03$ усл. ед. (таблица 1), что говорит о высоком гепатомодулирующем эффекте препарата. Примерно на одном уровне располагаются значения второй и третьей групп животных, но в группе с использованием препарата «Микс-Ойл» он незначительно выше, примерно на $0,33$ (диаграмма 1).

Таблица 1 – Морфометрическая характеристика гепатоцитов свиней, М±m

Группа животных	НГ, %	ДГ, %	Двуядерные клетки, %	КНП, усл. ед.
1 группа	$76,30 \pm 0,03$	$23,80 \pm 0,34$	$7,80 \pm 0,65$	$3,21 \pm 0,13$
1 группа	$88,80 \pm 0,10$	$11,50 \pm 0,06$	$5,60 \pm 0,03$	$7,97 \pm 0,12$
3 группа	$91,90 \pm 0,07$	$8,01 \pm 0,04$	$13,30 \pm 0,10$	$11,48 \pm 0,03$
4 группа	$89,30 \pm 0,03$	$10,70 \pm 0,06$	$6,70 \pm 0,02$	$8,30 \pm 0,02$

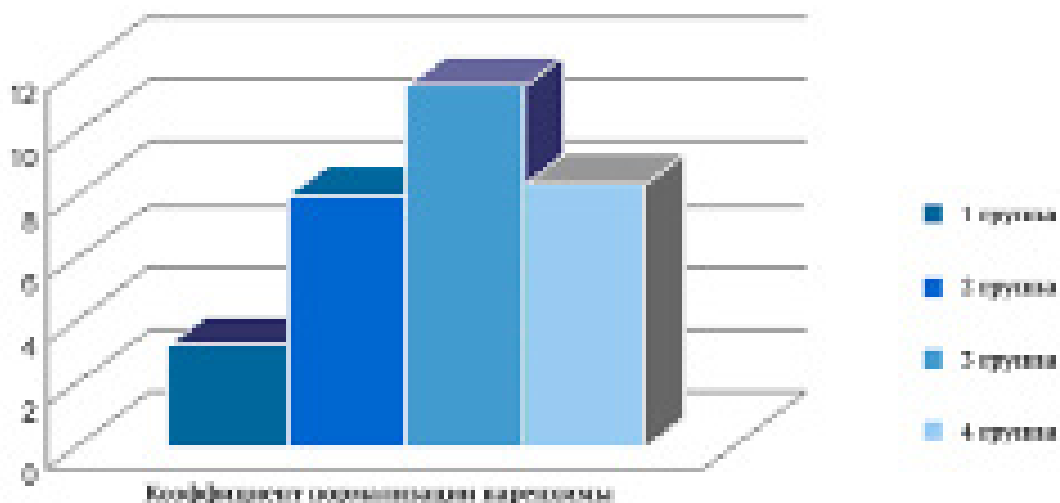


Диаграмма 1 – Средние значения КНП свиней исследуемых групп, усл. ед.

Более высокое ядерно-цитоплазматическое отношение представлено у гепатоцитов свиней третьей и четвертой группы ($0,165 \pm 0,06$ и $0,167 \pm 0,03$ соответственно), в коррекции заболеваний желудочно-кишечного тракта которых использовались кормовые добавки «Провитол» и «Микс-Ойл» (таблица 2, диаграмма 2).

Таблица 2 – Морфометрическая характеристика ультраструктуры гепатоцитов свиней, $M \pm m$

Группа животных	Площадь ядра, мкм ²	Площадь гепатоцита, мкм ²	Ядерно-цитоплазматическое отношение
№1	50,40±5,30	420,60±73,50	0,14±0,08
№2	46,00±6,10	390,60±50,10	0,13±0,04
№3	54,00±8,00	398,40±81,30	0,16±0,06
№4	44,60±9,10	319,80±28,30	0,16±0,03

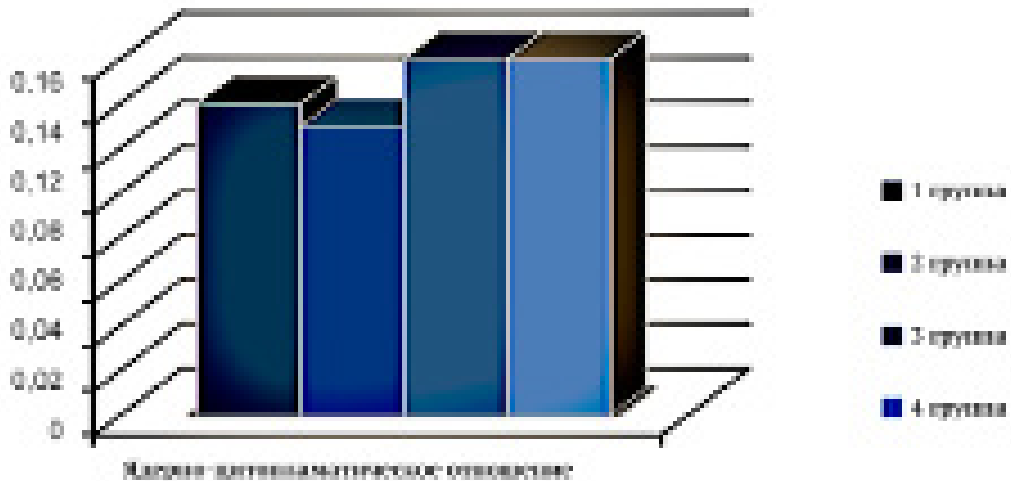


Диаграмма 2 – Средние значения ядро-цитоплазматического отношения печени свиней исследуемых групп

Гепатоциты печени данных групп правильной многоугольной формы, подобной же формы гепатоциты печени свиней первой группы (здоровые животные), но ядро-цитоплазматическое значение здесь меньше. Ядра гепатоцитов свиней в третьей и четвертой групп округлой или слегка вытянутой формы, в отличие от гепатоцитов свиней второй группы, в цитоплазме которых встречаются патологично изменённые ядра (ядро-цитоплазматическое отношение самое низкое — $0,13 \pm 0,04$).

Выводы

В целом, по морфометрическим показателям (коэффициенту нормализации паренхимы, соотношению нормальных и дегенеративных гепатоцитов, увеличению количества двуядерных клеток) установлено, что кормовые добавки «Провитол» и «Микс-Ойл» не оказывают отрицательного воздействия на состояние печени свиней и производят гепатопротекторный эффект.

Литература

1. Андреева С.Д. Возрастные изменения ультраструктуры гепатоцитов свиньи / Вестник Ульяновской государственной сельскохозяйственной академии. – 2011. – №4. – с. 76-80.
2. Болезни свиней / под ред. В.И. Левченко, В.П. Заярнюк, И.В. Панченко. — Киев: Белая церковь, 2005. — 168 с.
3. Большаков В., Новикова Н., Солдатова В. Фитопробиотик Провитол для поросят-сосунов. // Животноводство России. – 2013. – Специальный выпуск по свиноводству. – С. 53.
4. Клименко В.В. Применение пробиотиков в ветеринарии // Материалы III-IV Междунар. науч. семинаров. – М., 2002. – С. 32-34.
5. Лаптев Г.Ю., Большаков В.Н., Солдатова В.В. Кормовая добавка «Микс-Ойл» в кормлении свиней. // Сельскохозяйственные Вести. – 2012. – №1. – С.24.
6. Семёнова Ю.В. Использование в рационах свиней подкисляющего препарата и его влияние на их мясную продуктивность и экологическую чистоту мяса / Ю.В.Семёнова, К.Н.Пронин // Вестник Ульяновской государственной сельскохозяйственной академии. - 2009. - №3(10). - с.31-33.
7. Сидоров А.М., Субботин В.В. Основы профилактики желудочно-кишечных заболеваний новорожденных животных // Ветеринария. – 1998. – №1. – С. 37.
8. Шахов А.Г. Актуальные проблемы болезней молодняка в современных условиях // Ветеринарная патология. – 2003. – №2. – С. 6-7.

УДК: 619: 617-001,4:615

Чеходариди, Ф.Н., Персаева, Н.С., Гугкаева, М.С.
Chekhodaridi, F., Persaeva, N., Gugkaeva, M.

Комплексная терапия случайных инфекционных ран у телят

Резюме: научно-производственные опыты проводили на телятах на 3-8-месячного возраста чёрно-пёстрой породы. На основании проведённых собственных исследований, нами установлено, что применение ранозаживляющей повязки ускоряет заживление ран у телят за короткие сроки (15-18 суток). Кроме того, этот метод лечения ускоряет нормализацию морфологических, биохимических и иммунологических показателей крови телят.

Ключевые слова: рана, телята, кровь, «Бранолинд Н», линимент Вишневого, этиопатогенетическая терапия, магнитно-лазерное излучение,

Random complex therapy of infected wounds in calves

Summary: scientific-production experiments were conducted on calves 3-8 months of age of black-motley breed. On the basis of their own research, we have established that the use of wound dressings accelerates wound healing in calves for a short time (15-18 days). Furthermore, this method of treatment accelerates the normalization of the morphological, biochemical and immunological parameters in blood of calves.

Keywords: wound, calves, blood, «Branolind N», liniment Vishnevsky, etiopathogenetic therapy, magnetic-laser radiation

Введение

В настоящее время незаразные болезни составляют более 80,0% всех заболеваний животных. Основная причина их возникновения — это нарушения зоогигиенических норм и требований к условиям содержания, эксплуатации животных, правил кормления, нарушения зоогигиенических параметров микроклимата и др. Из-за этого в организме нарушается обмен веществ. Развиваются дистрофические процессы, дистония и дисфункция органов

и систем организма, понижается сопротивляемость его клеток и тканей к вредоносным агентам, а также появляются благоприятные условия для возникновения травм у животных [1, 2, 3, 4]. Среди травм у животных наиболее часто возникают ушибы мягких тканей, раны, разрывы сухожилий, связок, заболевания суставов и др. Лечение подобных случайных инфицированных ран должно быть комплексным. В первой фазе раневого процесса (гидратация) необходимо создать покой раны, пред-

упредить перераздражение нервных центров болевой импульсацией, способствовать удалению из ран мёртвых тканей, микробных и др. загрязнений, профилактировать инфекцию, повышать общую сопротивляемость организма больного животного [5, 6, 7].

В связи с этим проведённые научные исследования по лечению случайных инфицированных ран у животных являются актуальными.

Целью научной работы явилось изучение терапевтической эффективности применения ранозаживляющей повязки в сочетании с магнитно-лазерным излучением.

Материалы и методы исследований

Научно-производственные исследования проводили на экспериментальной учебно-научной ферме Горского государственного аграрного университета (ГАУ) на телятах 3-8-месячного возраста чёрно-пёстрой породы. Для лечения случайных инфицированных ран было сформировано 3 подопытных группы телят (контрольная и две опытные) по 6 телят в каждой.

Контрольную группу телят лечили следующим образом: после проведения туалета раны, короткой новокаиновой блокады 0,5% раствором новокаина рану промывали 0,5% раствором вероцида и высушивали стерильными тампонами. Затем на рану наносили салфетку с линиментом Вишневского с последующей фиксацией её марлевой повязкой.

Животным первой опытной группы проводили такую же начальную обработку, однако, на рану накладывали ранозаживляющую повязку с перуанским бальзамом «Бранолинд Н» (состоящий из 265 мг пируанского бальзама, белого вазелина, цетомикроглола 1000, глицерина моностеарата 40,0-50,0%, гидрогенизированного жира, триглицеридов среднего значения). В дальнейшем аппаратом «Витязь» проводили магнитно-лазерное облучение раны до лечения и на 1, 3, 5, 10 сутки после

начала лечения в режиме 1 раз в день с экспозицией 10 минут.

Животным второй опытной группы проводили такое же местное лечение, что и в первой опытной группе, без магнитно-лазерного облучения.

Препараты для лечения ран применяли ежедневно, один раз в день в одно и то же время до полного заживления раны. Смену повязки проводили через двое суток.

Для определения скорости заживления раны нами был использован метод измерения раневого процесса с помощью целлофаногаммы. На рану накладывали целлофан и отмечали контуры раны. Рисунок переводили на миллиметровую бумагу и подсчитывали площадь раны. Раневую поверхность оценивали в динамике по методике Л.Н. Поповой (1942). Измерение площади раны подсчитывали по формуле:

$$\frac{S - S_n}{S - I} \cdot 1000$$

где: S - площадь раны при предыдущем измерении (см²); S_n - площадь раны при данном измерении (см²); I - число дней между измерениями.

В ходе эксперимента учитывали показатели животных с полным заживлением раневой поверхности, сроки образования грануляционной ткани с рубцеванием и эпителизацией.

Приводили цитологические исследования мазков-отпечатков, бактериологические исследования раневого содержимого, морфологические, биохимические и иммунологические показатели крови.

В крови определяли содержание гемоглобина, количество эритроцитов и лейкоцитов автоматическим гематологическим анализатором PCE 90 VET NOTE. В сыворотке крови - содержание общего белка рефрактометрическим по И.М. Белякову (1975) и белковых фракций нефелометрическим

методом по И.А. Калашникову (1987). Иммунологические показатели: фагоцитарная активность нейтрофилов (ФАН), фагоцитарный индекс (ФИ), фагоцитарное число (ФЧ), бактерицидная активность сыворотки крови (БАКС), лизоцимная активность сыворотки крови (ЛАСК) — определяли по методу М.И. Блинова (1982).

Результаты эксперимента и их обсуждение

Нами установлено, что причинами, вызывающими случайные инфицированные раны, были неправильный уход и содержание животных, грубое обращение с ними, большая скученность животных, наличие торчащих металлических предметов в кормушках, на выгульных площадках, неисправность клеток, удары рогами и др.

Раны были локализованы в области боковой стенки живота, крупа, шеи и конечностей. У всех подопытных групп животных со случайными инфицированными ранами наблюдались различные функциональные изменения в зависимости от места их локализации, размера и величины. В период болезни отмечалось снижение среднесуточных привесов у животных. У подопытных групп животных наблюдалось угнетение общего состояния, понижение пищевой возбудимости, повышение температуры тела; частота пульса и дыхания находились в пределах высокой величины. Раны характеризовались воспалительным отёком, гиперемией, болезненностью, что соответствует стадии сосудистых изменений. В это время происходила чёткая воспалительная демаркация очага поражения нежизнеспособных тканей, наступала стадия отторжения, расплавления мертвых тканей с накоплением гнойно-фибринозного экссудата.

На третьи сутки после проведения магнитно-лазерного облучения и нанесения ранозаживляющей повязки «Бранолинд Н» наблюдался умеренный воспалительный отёк тканей у первой

опытной группы, а у второй опытной группы — на пятые сутки, тогда как у контрольной группы — на восьмые сутки после начала лечения. При пальпации наблюдались беспокойство и болезненность у телят.

На шестые сутки после лечения у животных первой подопытной группы общее состояние нормализовалось, аппетит восстановился, воспалительный отёк спал, произошло полное очищение раны от мёртвого субстрата. У животных второй подопытной группы эти показатели нормализовались на восьмые сутки, в то время как у контрольной группы — на двенадцатые сутки после начала лечения.

На десятые сутки лечения у телят первой подопытной группы в ране появилась молодая грануляционная ткань, у второй опытной группы — на четырнадцатые сутки, тогда как у контрольной группы — на шестнадцатые сутки после начала лечения.

Цитологическими исследованиями установлено, что до лечения у всех подопытных групп животных в мазках-отпечатках были обнаружены нити фибрина, кокки и полуразрушенные лейкоциты. На десятые сутки в мазках-отпечатках у первой подопытной группы в поле зрения микроскопа были обнаружены фибробласты и полибласты, у второй подопытной группы — на четырнадцатые сутки, в то время как у контрольной группы — на шестнадцатые сутки после начала лечения.

Бактериологическими исследованиями установлено, что до начала исследования подопытных групп животных на мясопептонном агаре (МПА) вырастали различные формы микроорганизмов — кокковые и палочковидные. На третьи сутки лечения у животных первой и второй подопытных групп патогенных микробов не обнаружено, тогда как у контрольной группы они обнаружены и на шестые сутки лечения. Динамика заживления ран подопытных групп животных.

Таблица 1 – Динамика заживления ран подопытных групп животных, n=6

Группа телят	%	Сроки исследования (сутки)					
		3	5	10	15	18	22
Контрольная (линимент Вишневого)	100	85,4±4,3	80,2±6,4	56,0±2,8	34,6±1,5	19,2±0,96	0
Первая опытная (Бранолинд Н на фоне маг- нитно-лазерно- го излучения)	100	64,8±6,0	48,0±2,6**	32,6±2,4**	0	0	0
Вторая опытная (Бранолинд Н)	100	78,2±5,0	70,4±4,0	48,0±2,4*	22,4±1,8*	0	0

Примечание: * - отмечено с контрольной группы ($p < 0,05$)

** - отмечено с контрольной группы ($p < 0,001$)

Анализ таблицы 1 показывает, что у телят первой подопытной группы заживление раны произошло на 15 сутки, второй опытной группы — на 18 сутки, тогда как у контрольной — на 22 сутки после начала лечения.

Полученные собственные данные опытов согласуются с исследованиями Ф.Н. Чеходариди, С.Г. Гадзаонова (2008), Т.Т. Бициева, Ф.Н. Чеходариди (2010).

Гематологическими исследованиями установлено, что до лечения у животных подопытных групп гематологические показатели изменялись в зависимости от общего состояния организма, от видовой реактивности, вида, характера и места локализации раны. Так, например, до лечения наблюдалось повышение количества лейкоцитов и скорости оседания эритроцитов (СОЭ), снижение концентрации гемоглобина.

На пятые сутки после начала лечения у телят первой подопытной группы концентрация гемоглобина повысилась на 105,0 г/л против 86,0 г/л. У второй подопытной группы 99,2 г/л против 84,5 г/л, тогда как у контрольной группы — на 88,0 г/л против 84,0 г/л ($p < 0,05$). Число лейкоцитов у животных первой подопытной группы — $8,8 \times 10^9$ /л против $11,8 \times 10^9$ /л,

второй подопытной группы — $9,2 \times 10^9$ /л против $12,0 \times 10^9$ /л, тогда как у контрольной — $10,0 \times 10^9$ /л против $12,5 \times 10^9$ /л. СОЭ у животных подопытных групп — 1,0 мм/ч против 1,8 мм/ч; а у животных контрольной группы 1,4 мм/ч против 1,8 мм/ч.

На десятые сутки после начала лечения произошла нормализация гематологических показателей у животных первой и второй подопытных групп по сравнению с контрольной группой животных.

Полученные собственные данные согласуются с исследованиями Т.Т. Бициева (2010).

Бактерицидная и лизоцимная активности сыворотки крови (БАСК и ЛАСК) являются интегрированными выражениями противомикробных средств гуморальных факторов естественной резистентности: иммуноглобулинов, лизоцима, бетализима, комплемента. Они могут служить критерием общей резистентности организма и состояния его адаптивной системы.

Устойчивость организма к заболеваниям зависит от состояния естественной резистентности и иммунной реактивности.

Результаты гуморального иммунитета приведены в таблице 2.

Таблица 2 – Динамика гуморального иммунитета у телят подопытных групп, n=6

Сроки исследования	Показатели	
	БАСК	ЛАСК
Здоровые животные		
	52,3±2,46	22,4±1,82
Контрольная группа		
До лечения	48,5±3,10	13,4±1,42
На 3 сутки.	48,0±2,0	15,4±1,30
На 5 сутки.	46,0±1,80	13,0±1,00
На 10 сутки.	52,0±2,10	13,5±1,36
На 15 сутки.	51,6±2,21	15,4±0,96
Первая опытная группа		
До лечения	50,2±3,20	15,4±1,28
На 3 сутки.	54,6±2,44*	20,5±1,14*
На 5 сутки.	56,0±4,00**	22,4±2,10**
На 10 сутки.	58,8±3,12**	25,5±2,18**
На 15 сутки.	60,0±4,00**	27,2±1,14**
Вторая опытная группа		
До лечения	48,6±2,14	15,0±1,40
На 3 сутки.	50,0±2,00	16,0±1,00
На 5 сутки.	52,4±2,18*	18,2±1,12*
На 10 сутки.	54,4±3,00	21,3±1,00*
На 15 сутки.	56,8±4,00*	24,4±1,12*

Примечание: * - отмечено с контрольной группы ($p < 0,05$)

** - отмечено с контрольной группы ($p < 0,001$)

Исследованиями гуморального иммунитета установлено, что до лечения у телят подопытной группы БАСК и ЛАСК были низкими. На третьи и пятые сутки после начала лечения процентное отношение БАСК и ЛАСК у контрольной группы телят составили 48,0% и 46,0%; 15,4% и 13,0% соответственно,

у первой и второй подопытных групп — 54,6% и 56,0%; 50,0% и 52,0%; 20,5% и 22,4%; 16,0% и 18,2% соответственно.

На 10 сутки эти показатели повысились у телят первой подопытной группы на 6,8% и 12,0%, у второй подопытной группы — на 2,4% и 7,7%. На 15 сутки — на 8,4% и 13,7; 4,6% и 9,0% соответственно.

Следовательно, более выраженные изменения гуморального иммунитета наблюдались у телят первой подопытной группы, по сравнению со второй подопытной и контрольной группами животных.

Исследованиями клеточного иммунитета установлено, что до лечения ФАН, ФИ, и ФЧ у всех подопытных групп телят показатели были низкими. На пятые сутки после начала лечения у телят подопытных групп эти показатели повысились. ФАН у телят контрольной группы — на 3,0%, первой подопытной группы — на 7,0%, второй подопытной группы — на 4,0%. ФИ — на 0,6%; 8,0% и 4,0%, и ФЧ — на 0,4%, 1,0% и 0,6% соответственно.

На 15 сутки показатели ФАН повысились на 5,6%, 11,6% и 7,0% соответственно, ФИ — 0,8 %, 1,2% и 0,9% и ФЧ — на 0,8%, 1,4%, 1,1% соответственно.

Следовательно, применение этиопатогенетической терапии вызывает повышение неспецифической резистентности у телят первой подопытной группы по сравнению с контрольной группой. Полученные результаты согласуются с исследованиями Т.И. Бициева, Ф.Н. Чеходарида (2010).

Выводы

1. Клинические признаки у телят подопытных групп до лечения характеризовались угнетением общего состо-

яния, повышением температуры тела, учащением пульса и дыхания. Очищение раны от мёртвого субстрата произошло у животных первой подопытной группы на 3,8 сутки, у второй подопытной группы — 4,7 сутки, тогда как у контрольной группы — на 5,2 сутки.

2. Применение ранозаживляющей повязки с перуанским бальзамом «Бранолинд Н» на фоне магнитно-лазерного облучения для лечения случайных инфицированных ран у телят предотвращает образование обширных дефектов на начальном этапе их возникновения и сокращает сроки заживления ран (15-18 суток).

3. Применение этиопатогенетической терапии ускоряет нормализацию морфологических, биохимических и иммунологических показателей в крови у телят первой подопытной группы по сравнению с животными второй подопытной и контрольной групп, тем самым повышает неспецифическую резистентность организма.

4. Комплексная терапия ускоряет заживление случайных инфицированных ран. Полное клиническое выздоровление произошло у животных первой подопытной группы на 15 сутки, второй подопытной группы — на 18 сутки, тогда как у контрольной группы — на 22 сутки после начала лечения.

Литература

1. Елисеев А.Н. Травматизм в животноводстве / А.Н. Елисеев // Курск. – 1993. – 45с.
2. Виденин В.Н. Послеоперационные гнойно-воспалительные осложнения у животных / В.Н. Виденин – СПб.: Изд-во: Лань, 2000. – 160с.
3. Чеходарида Ф.Н. Патогенетическая терапия инфицированных воспалившихся ран у крупного рогатого скота / Ф.Н. Чеходарида, С.Г. Гадзаонов // Ж. «Вестник ветеринарии». Ставрополь. – 2008. – № 46. – С. 45-48.
4. Бициев Т.Т., Чеходарида Ф.Н. Лечение случайных инфицированных ран у телят / Т.Т. Бициев, Ф.Н. Чеходарида // ж. «Вестник ветеринарии». Ставрополь. – 2010. – № 53. – С. 61-65.
5. Громова М.М. Применение адаптогенов при лечении хирургической патологии у мелких домашних животных / М.М. Громова // Актуальные вопросы ветеринарной медицины: материалы Всероссийской научно-практической конференции. – Новосибирск. – 2003. – С. 14-16.
6. Гуменная Е.Ю. Лечение ран / Е.Ю. Гуменная, С.Н. Казакова // Троцк. – 2005., № 9-10. – С. 80-83
7. Блинов И.И. Методические рекомендации по определению неспецифической резистентности у новорожденных телят / И.И. Блинов - М.: МВА. - 1982.

УДК: 636.7:616-089:617-089

Чеходариди, Ф.Н., Персаева, Н.С., Гугкаева, М.С.
Chekhodaridi, F., Persaeva, N., Gugkaeva, M.

Этиопатогенетическая терапия гнойно-некротических язв копытец у коров

Резюме: научно-производственные опыты проводили на коровах экспериментальной учебно-научной фермы ГГАУ. Этиопатогенетическая терапия (бентонитовая глина, борная кислота, стрептоцид) ускоряет заживление гнойно-некротических язв копытец у коров первой опытной группы на 24 сутки, второй опытной группы — 18 сутки, тогда как у контрольной группы — 26 сутки после начала лечения.

Ключевые слова: коровы, этиопатогенетическая терапия, гнойно-некротическая язва, копытце, кровь, магнитно-лазерное излучение, смесь порошков, полиуретановая губка

Etiopathogenetic therapy of purulent-necrotic ulcers of the hooves of cows

Resume. scientific-production experiments were carried out on cows of the experimental training and research farm of GGAU. Etiopathogenetic therapy (bentonite clay, boric acid, streptocide) accelerates healing of purulent-necrotic ulcers of the hooves of cows first experimental group on the 24 day, the second experimental group – 18 days, while the control group was 26 days after the start of treatment

Keywords: cows, etiopathogenetic therapy, necrotic ulcer, hoof, blood, magnetic-laser radiation, the mixture of powders, polyurethane sponge.

Введение

Внедрение промышленных методов производства говядины и получения молока в специализированных хозяйствах вызывает существенные изменения условий обитания животных и значительно повышает физиологическую нагрузку на организм. Это приводит к снижению резистентности и повышению чувствительности организма

животных к неблагоприятным факторам окружающей среды [1, 2, 3, 4].

По мнению ряда исследователей, содержание животных, особенно крупногрупповое, на щелевых полах, а также механизированные способы кормораздачи, доения, навозоудаления и др. приводят к значительному росту травматизма. Из всех механических повреждений, регистрируемых, у животных,

например у коров в молочных комплексах, от 60,0% до 88,0% составляют болезни конечностей и прежде всего пальцев и копытцев. Они наносят значительный экономический ущерб хозяйствам за счёт выбраковки большого количества коров.

Разработано огромное количество способов и методов лечения гнойно-некротических поражений пальцев и копытцев у животных. Однако для эффективного лечения гнойно-некротических поражений пальцев и копытцев необходимо применять методы этиопатогенетической терапии с использованием экологически чистых лекарственных препаратов в сочетании с физическими методами воздействия на патологический очаг и на весь организм больного животного [5, 6].

В связи с этим, проведённые нами научные исследования по изучению этиопатогенетической терапии гнойно-некротических язв копытцев у коров являются актуальными и своевременными.

Цель исследования — изучить терапевтическую эффективность применения смеси порошков (бентонитовая глина, борная кислота и стрептоцид

в соотношении 5:2:2) в сочетании с магнитно-лазерным облучением при гнойно-некротических язвах копытцев у коров.

Материалы и методы исследований

Научно-производственные исследования проводили в экспериментальной учебно-научной ферме Горского государственного аграрного университета (ГАУ) и племхозе «Осетия» Пригородного района РСО-Алания. Опыты проводили на 18 коровах чёрно-пёстрой породы в возрасте 4-8 лет. Для этого были сформированы три группы животных (контрольная и две подопытные) по шесть голов в каждой с гнойно-некротическими язвами копытцев.

Всех подопытных животных фиксировали в станке, применяли общее обезболивание 2,0% раствором рометара и местную циркулярную новокаиновую блокаду, затем механическую очистку копытцев, хирургическое удаление некротизированных тканей, промывали язву антисептическим 0,5% раствором вероцида, высушивали стерильными марлевыми тампонами. Лечение больных животных проводили согласно схеме.

Таблица 1 – Схема лечения коров контрольной и подопытных групп

Контрольная группа животных	I подопытная группа животных	II подопытная группа животных
Смесь порошков: борная кислота, перманганат калия и стрептоцид (5:2:2) (фаза гидротации)	Смесь порошков: бентонитовая глина, борная кислота, стрептоцид (5:2:2) (фаза гидротации)	Смесь порошков: бентонитовая глина, перманганат калия, стрептоцид (5:2:2) (фаза гидротации)
Линимент Вишневского (фаза дегидротации)	Линимент Вишневского (фаза дегидротации)	Линимент Вишневского (фаза дегидротации)
Ватно-марлевая повязка	Полиуретановая губка	Полиуретановая губка на фоне магнитно-лазерного облучения

Коровам контрольной группы после хирургической обработки на копытце накладывали стерильную салфетку с порошками и фиксировали её марлевой повязкой, поверх повязки накладывали цинковую мазь. Замену повязки проводили через каждые три, вплоть до дня полного очищения язвы от гнойного экссудата (фаза гидротация).

В фазе дегидротации на стерильную салфетку наносили линимент Вишневского и фиксировали её марлевой повязкой. Лечение проводили до полного выздоровления животных.

Животным первой и второй подопытных групп на копытца накладывали смесь порошков, смешанных с фракцией «А и Б» (1:3), после образования тестообразной массы, шпателем наносили её на копытца; через 15-20 минут образовывалась полиуретановая губка (таблица 1). Смену повязки проводили через 10 дней до полного выздоровления.

Бентонитовая глина Алагирского месторождения РСО-Алания представляет собой порошок серого цвета, без запаха, в воде не растворим. Он является высокоэффективным детоксикантом, содержит макро- и микроэлементы, которые способствуют кератинизации копытца у животных. Многочисленными исследованиями бентонитов и циалитов установлено, что они не токсичны для животных, обладают адсорбционными свойствами и не представляют мутагенной и органо-тропной опасности.

Клинические исследования проводили путём осмотра и пальпации. Изучали общее состояние больных животных, измеряли температуру тела, частоту пульса и дыхания, проводили осмотр копытцев на наличие воспалительного отёка, болезненности, состояния повязки; при движении животных определяли вид хромоты и её степень.

Гематологические исследования крови проводили автоматическим гематологическим анализатором PCE 90 VET NOTE (концентрация гемоглобина,

количество эритроцитов, лейкоцитов), а СОЭ – по методу Панчинкова.

Биохимические исследования проводили на содержание общего белка сыворотки крови рефрактометрическим методом с помощью рефрактометра типа РЛ – 2 (И.М. Беляков, 1975) и белковых фракций – нефелометрическим методом И.А. Калашникова, 1987).

Исследования гуморального и клеточного иммунитета у подопытных групп коров определяли по методу М.М. Блинова (1982).

Результаты эксперимента и их обсуждение

На основании проведённых исследований установлено, что у коров подопытных групп до лечения общее состояние было угнетённое, аппетит понижен, на месте патологического очага наблюдался воспалительный отёк копытцев, повышение местной температуры, при пальпации болезненность резко выражена. При движении больных животных наблюдалась хромота опорного типа сильной степени. На третьи сутки после начала лечения у коров контрольной группы провели смену ватно-марлевой повязки, язва была сухая красного цвета. Образование молодой грануляционной ткани не наблюдалось. На копытца наложили повязку согласно схеме. На шестые сутки лечения у животных этой группы общее состояние и аппетит были удовлетворительными, воспалительный отёк спал, наблюдалась хромота средней степени, язва сухая розового цвета. Провели смену повязки. На девятые сутки опыта общее состояние и аппетит у животных были хорошими, наблюдалась хромота средней степени, сменили повязку, а в фазе дегидротации на копытце наложили салфетку с линиментом Вишневского. На 12 сутки лечения общее состояние и аппетит были хорошими, после снятия повязки наблюдалось появление молодой грануляционной ткани, провели смену повязки. На 18 сутки после начала лечения болезненность копытцев отсут-

ствовала. Полное клиническое выздоровление произошло на 26 сутки.

У коров первой подопытной группы на третьи сутки лечения общее состояние и аппетит были удовлетворительными, наблюдался воспалительный отёк копытцев, болезненность при пальпации, а при движении животного хромота средней степени. На 10 сутки лечения общее состояние и аппетит у животных были хорошими. После снятия полиуретановой губки отмечали появление молодой грануляционной ткани. На копытца накладывали марлевую салфетку с линиментом Вишневского, а поверх неё полиуретановую губку. Полное клиническое выздоровление у этой группы животных на 20 сутки после начала лечения.

У животных второй подопытной группы клинические признаки болезни протекали аналогично первой подопытной группе. Полное клиническое выздоровление у этой группы животных произошло на 16 сутки после начала лечения.

Гематологическими исследованиями установлено, что до лечения содержание гемоглобина у всех подопытных групп коров было низкое от $79,50 \pm 2,50$ г/л до $73,40 \pm 1,56$ г/л. количество эритроцитов от $5,40 \pm 0,92 \times 10^{12}$ /л до $5,20 \pm 0,06 \times 10^{12}$ /л. число лейкоцитов повысилось от $11,60 \pm 1,28 \times 10^9$ /л до $11,00 \pm 0,62 \times 10^9$ /л. СОЭ от $1,80 \pm 0,08$ мм/ч до $1,60 \pm 0,04$ мм/ч.

В конце лечения содержание гемоглобина повысилось у животных контрольной группы на $79,80 \pm 2,65$ г/л, первой опытной группы на $95,0 \pm 4,00$ г/л, второй опытной группы на $110,0 \pm 5,10$ г/л. Количество эритроцитов $5,20 \pm 0,68 \times 10^{12}$ /л; $7,00 \pm 0,68 \times 10^{12}$ /л и $7,80 \pm 0,08 \times 10^{12}$ /л соответственно. Количество лейкоцитов - $9,00 \pm 0,76 \times 10^9$ /л; $7,00 \pm 0,48 \times 10^9$ /л и $6,00 \pm 0,84 \times 10^9$ /л; СОЭ - на $1,40 \pm 0,24$ мм/ч; $1,20 \pm 0,06$ мм/ч и $0,80 \pm 0,02$ мм/ч соответственно.

Биохимическими исследованиями установлено, что содержание общего белка, гематокритной величины и

резервной щёлочности в начале лечения у всех подопытных групп животных были низкими. В конце лечения содержание общего белка повысилось до $90,00 \pm 4,00$ г/л, $95,00 \pm 4,00$ г/л и $96,50 \pm 3,20$ г/л, гематокритная величина - $26,00 \pm 2,00\%$, $38,00 \pm 4,00\%$ и $48,00 \pm 3,0\%$, резервная щёлочность - $48,00 \pm 4,0$ CO₂, об %, $50,00 \pm 2,66$ CO₂, об % и $54,00 \pm 3,00$ CO₂, об % соответственно.

Изучением показателей гуморального и клеточного иммунитета установлено, что в конце опыта у контрольной группы животных БАСК и ЛАСК повысился до $42,00 \pm 2,44\%$, первой опытной группы - $80,20 \pm 3,60\%$, второй опытной группы - $89,00 \pm 4,80\%$; ЛАСК - $12,20 \pm 0,62\%$, $24,00 \pm 1,20\%$ и $28,00 \pm 1,16\%$. ФАН - $35,20 \pm 2,34\%$, $58,50 \pm 3,26\%$ и $62,00 \pm 3,4\%$. ФИ - $8,30 \pm 0,82\%$, $11,00 \pm 0,46\%$ и $13,60 \pm 1,68\%$ соответственно.

Таким образом, этиопатогенетическая терапия ускорила нормализацию гематологических, биохимических иммунологических показателей у животных второй подопытной группы по сравнению с первой подопытной и контрольной группами.

Выводы

1. Этиопатогенетическая терапия ускоряет заживление гнойно-некротических язв копытцев у коров. При этом полное клиническое выздоровление наступило у животных первой подопытной группы на 24 сутки, второй подопытной группы - на 18 сутки, тогда как у контрольной группы - на 26 сутки после начала лечения.

2. Комплексная терапия гнойно-некротических язв копытцев у коров ускоряет нормализацию в крови количества лейкоцитов, увеличение числа эритроцитов и концентрацию гемоглобина по сравнению с контрольной группой животных.

3. Патогенетическая терапия в сочетании с местным применением бентонитовой глины, перманганата калия и стрептоцида и в качестве повязки полиуретановой губки, ускоряет нормализа-

цию содержания общего белка, гематокритной величины и резервной щелочности, а также иммунологические показатели в сыворотке крови (БАСК, ЛАСК, ФАН, ФИ) по сравнению с первой подопытной и контрольной групп животных.

Литература

1. Барнашвили Д.Н. Сорбционные свойства природных модифицированных клиноптиолитов месторождения Грузии / Д.Н. Барнашвили / Клиноптиолит. труды по вопросам исследований в применении клиноптиолита.
2. Вадачкария Л.К. О механизме действия бентонитов на показатели КПД кормовых удобрений / Л.К. Вадачкария / ВКК.: Сырьевая база бентонитов СССР, их использование в народном хозяйстве. М. : «Недра». – 1972. – С. 251-268.
3. Нефедьев А.Е. Применение Белянского бентонита в качестве сорбента солей тяжелых металлов в организме откормочных бычков / А.Е. Нефедьев // Автореферат кандидатской диссертации. – Казань. – 2005. –С. 14-20.
4. Башкиров Б.А., Лебедев А.В и др. повышение резистентности организма животных методами патогенетической терапии / Б.А. Башкиров, А.В. Лебедев, Б.С. Семенов, А.И. Федоров // Ж. Ветеринария . – 1989. - № 1. – 50с.
5. Чеходариди Ф.Н. Новое в лечении язв и гнойных пододерматитов у коров / Ф.Н. Чеходариди, Ч.Р. Персаев // Научные труды ВГСА – Киров. – 2005. –С. 110-115.
6. Чеходариди Ф.Н. Лечение гнойных язв копытец у коров с применением чистотела на фоне новокаиновой терапии / Ф.Н. Чеходариди, М.В. Стельмухов, Ч.Р. Персаев // Ученые записки Казанской государственной академии ветеринарной медицины им. Н.Э. Баумана. – 2008. Т. 191. – С. 120-128.

УДК: 611.13:611.91:616-073.75:636.932.3

Чуркина, Е.О., Зеленовский Н.В.
Churkina, E., Zelenevskiy, N.

Скелетотопическая рентгенография артерий головы нутрии *Myocastor coypus*

Резюме: методом вазорентгенографии исследовано артериальное русло головы нутрии — *Myocastor coypus*. Основным источником кровоснабжения органов лица и мозгового черепа является правая и левая общие сонные артерии. Коллатеральный кровоток обеспечивают позвоночные и глубокие шейные артерии. Органы, расположенные в дорсальной части головы васкуляризируются ветвями общей и наружной сонных артерий и ветвями первого порядка верхнечелюстной артерии. Преобладающим источником васкуляризации тканей преддверия носа и верхней губы является подглазничная артерия и её ветви. Ткани нижней губы, языка и межчелюстного пространства васкуляризируются язычно-лицевым стволом.

Ключевые слова: анатомия, рентгенография, артерии, морфометрия.

X-ray research of the arterial bed of head of the *Myocastor coypus*

Summary: the method of X-ray vases investigated arterial bed head coypu - *Myocastor coypus*. The main source of blood supply to the organs of the face and cranium is the right and left common carotid artery. Collateral blood flow and provide deep cervical vertebral artery. Organs located in the dorsal part of the head branches vascularized common and external carotid arteries and branches of the first order of the maxillary artery. The predominant source of tissue vascularization vestibule of the nose and the upper lip is a suborbital artery and its branches. Biological tissue of lower lip, tongue, and rostral space vascularized lingual-facial trunk.

Keywords: anatomy, x-ray, arteries, morphometry, *Myocastor coypus*.

Введение

Болотный бобёр – *Myocastor coypus* (коипу, нутрия) млекопитающее отряда грызунов, единственный вид семейства нутриевых (*Myocastoridae*). Внешне животное напоминает большую крысу. Это перспективное животное для одомашнивания и разведения в условиях

звероводческих хозяйств. Взрослая нутрия весит от 5 до 7 кг, нередко встречаются экземпляры массой 12 кг. Самцы крупнее самок. Длина нутрий от верхушки носа до корня хвоста составляет 45-60 см, обхват груди – 30-45 см. Голова большая, приплюснутая с боков, переходящая в мощную короткую шею. Уши

небольшие; внутри растут пушистые волосы, которые задерживают воздух и не дают воде проникнуть в наружный слуховой проход. В тканях ноздри располагается сфинктер, обеспечивающих герметичное закрывание входа в носовую полость при погружении животного под воду. Глаза расположены у дорсального края головы так, чтобы обеспечить плывущей нутрии хороший обзор. Зубов у нутрии — 20. Особенно хорошо развиты резцовые зубы. Они выдаются вперёд по одному на каждой максилле и мандибуле (всего четыре резца). У взрослой нутрии они ярко-оранжевого цвета. Разведение нутрий — рентабельная отрасль сельского хозяйства, так как при убое, кроме мехового сырья от неё получают около 5 кг диетического мяса. Использование мяса нутрии в пищу человека широко распространено в южных регионах России, но и в Северо-Западных областях можно приобрести тушки этих животных на рынках. При этом ветеринарно-санитарная экспертиза продуктов убоя болотного бобра разработана весьма поверхностно. У ветеринарных экспертов часто возникают вопросы при определении видовой принадлежности туши или отрубов нутрии. Незнание анатомии этих животных также приводит к затруднениям при оказании врачебной как хирургической, так и терапевтической помощи.

Цель нашего исследования установить рентгенографические закономерности скелетотопии артериального русла головы бобра болотного (нутрии).

Материал и методы исследования

Объектом исследования служил кадаверный материал (трупы болотного бобра, нутрии), полученный в фермерских хозяйствах Ленинградской области при массовом убое животных с целью получения мехового сырья. Материалы исследования включали следующие реактивы и инструменты: плумбат свинца — Pb_2PbO_4 , суммарная формула Pb_3O_4 (свинцовый сурик); оксид

железа Fe_2O_3 , (железный сурик); скипидар живичный; спирт этиловый; хлороформ, коагулянты, шприцы, инъекционные иглы, хирургические иглы, катетеры для внутривенных инфузий. Рентгенографию органов или органо-комплексов проводили в сагиттальной и дорсальной плоскостях на аппарате Definium 5000, при напряжении на трубке 40-70 кВт., силе тока — 0,04-1 мА, и фокусном расстоянии 80 см. Экспозиция подбиралась опытным путём в зависимости от объёма исследуемого объекта. В среднем она составляла 5 секунд. Для снимков использовали рентгеновскую плёнку «Kodak» с чувствительностью 520, коэффициентом контрастности 3,2. Обработку рентгеновской плёнки проводили по общепринятым методикам. Диаметр артерий измеряли по вазорентгенограммам электронным штангенциркулем с ценой деления 0,01 мм. Весь морфометрический материал обрабатывали методом вариационной статистики при помощи программы Microsoft Office Excel. Приведённые в работе анатомические термины соответствуют 5-ой редакции Международной ветеринарной анатомической номенклатуры.

Результаты исследований и их обсуждение

На рентгенограмме области шеи нутрии читается тень шейных позвонков, шейки лопатки, и плечевой кости. Тень ключицы хорошо контурирована и располагается от рукоятки грудной кости до плечевого сустава. Мягкие ткани органов шеи (пищевод, трахея, гортань, глотка и др.) на рентгенограмме не дают теней. Их контуры можно определить, зная топографию, ориентируясь по тени шейных позвонков и по характерному скоплению ветвей артериальных сосудов.

Крупные артериальные магистрали, инъецированные рентгеноконтрастной массой, дают на рентгенограмме чёткие тени. При правильной укладке удаётся избежать наложения теней правых и левых одноименных сосудов. Это позво-

ляет правильно прочесть вазорентгенограмму. На уровне каудального края шейки лопатки, проходит подмышечная артерия, дистально переходящая в плечевую. Видовой особенностью нутрии является наличие мощного плечешейного ствола. На рентгенограммах он располагается по вентральному контуру шеи, отдавая по ходу сосудистые ветви в вентральные мышцы позвоночного столба.

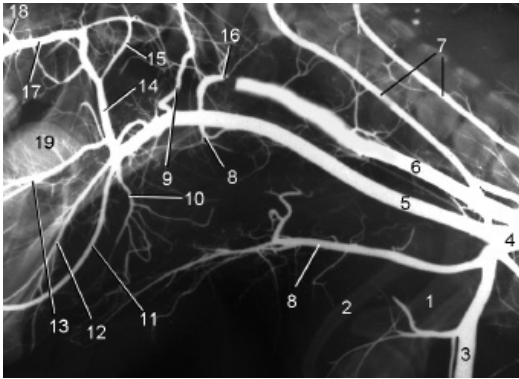


Рисунок 1 – Артерии области шеи бобра болотного (нутрии), вазорентгенограмма, инъекция сосудов свинцовым суриком:

1 – шейка лопатки; 2 – ключица; 3 – плечевая артерия; 4 – подключичная артерия; 5, 6 – правая и левая общие сонные артерии; 7 – правая и левая позвоночные артерии; 8 – краниальная щитовидная артерия; 9 – большая ушная артерия; 10 – артерия нижнечелюстной железы; 11 – лицевая артерия; 12 – межчелюстная артерия; 13 – язычная и подъязычная артерии; 14 – наружная сонная артерия; 15 – общий ствол поверхностной височной и поперечной лицевой артерий; 16 – затылочная артерия; 17 – верхнечелюстная артерия; 18 – наружная глазничная артерия; 19 – внутриорганный артериальный русло корня языка.

Правая и левая общие сонные артерии дают на рентгенограммах чёткие тени, расположенные параллельно друг другу. На уровне от седьмого и до второго шейного позвонков они не ветвятся, так

как являются на этом участке транзитными сосудами. Лишь на уровне атланта от общей сонной артерии дорсально отходит затылочная, а вентрально – краниальная щитовидная артерии. Мы предлагаем считать у нутрии этот участок магистрального сосуда рубежным. Краниальнее от него простирается уже наружная сонная артерия.

На рентгеновское изображение шейных позвонков накладываются чётко контурированные тени правой и левой позвоночных артерий. Они проходят в соответствующих поперечных каналах и в каждом сегменте на уровне межпозвоковых дисков отдают крупные спинномозговые ветви. Каждая из них незамедлительно отдает ветвь в ткани и оболочки спинного мозга, а затем дихотомически делится на дорсальную и вентральную мышечные ветви. Графические тени этих артериальных сосудов чётко просматриваются на рентгенограммах.

Треугольное пространство между холкой, шейными позвонками и затылочной костью занимают дорсальные мышцы позвоночного столба. На вазорентгенограммах в этой области располагаются тени глубокой и поперечной шейной артерий с их многочисленными мышечными ветвями.

Наружная сонная артерия нутрии как магистральный сосуд является продолжением общей сонной артерии: рубежная точка – устья затылочной и краниальной щитовидной артерий. Рентгенографическая тень этого сосуда имеет очертания прописной буквы L. От дорсальной поверхности нижнего горизонтального колена артерии отходят затылочная и межчелюстная артерии. Крупным сосудом, отходящим от вентральной поверхности коллектора, является артерия нижнечелюстной железы.

От ростральной поверхности вертикального колена наружной сонной артерии нутрии отходит общий ствол язычной и лицевой артерий. Длина его

не превышает 5,0 мм. В 50% случаев оба сосуда отходят самостоятельно на расстоянии 5,0-10,0 мм друг от друга. Тень общего ствола отчётливо визуализируется по вентральному краю нижней челюсти.

Лицевая артерия нутрии имеет оригинальную скелетотопию. Рентгенографическая тень сосуда

весьма протяжённая и нами разделена на два участка. Первый из них простирается от устья до сосудистой вырезки нижней челюсти. На этом отрезке артерия образует пологий S-образный изгиб, располагаясь параллельно вентральному краю нижней челюсти.

Второй вертикальный участок лицевой артерии проходит от сосудистой вырезки

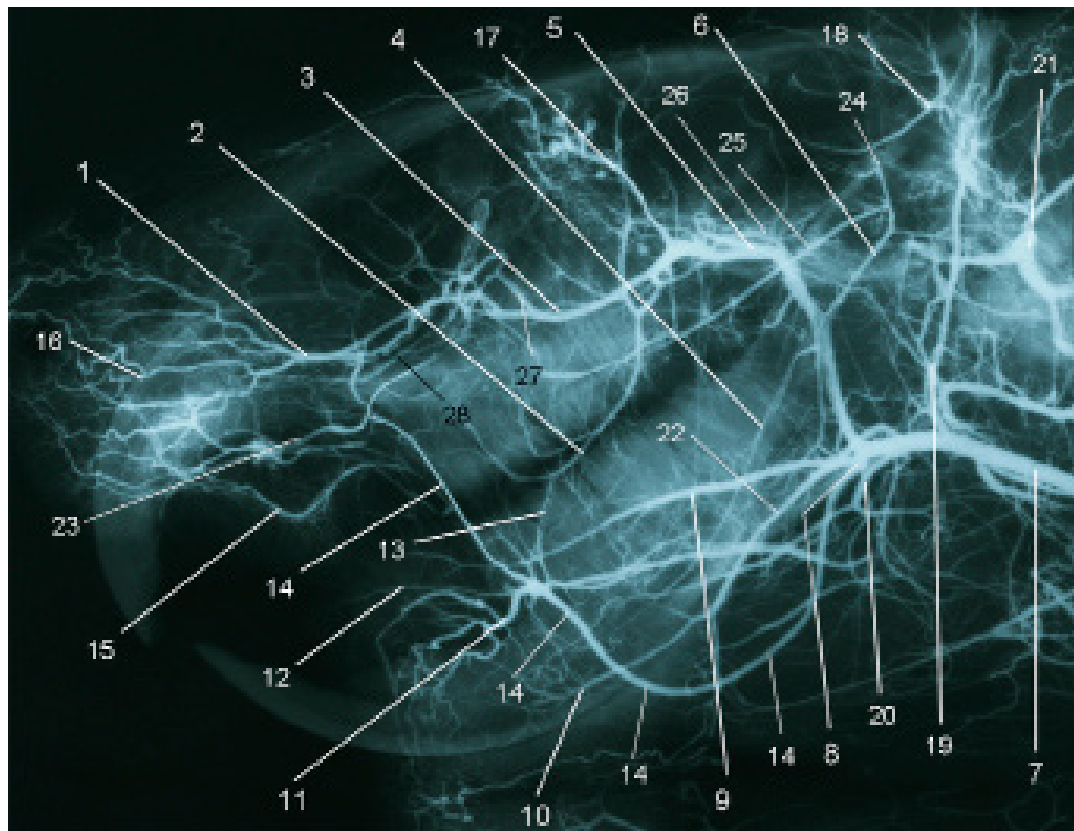


Рисунок 2 – Скелетотопия артерий головы нутрии: вазорентгенограмма, инъекция сосудов свинцовым суриком:

1 – подглазничная артерия; 2 – щёчная артерия; 3, 5 – верхняя челюстная артерия; 4 – нижняя альвеолярная артерия; 6 – общий ствол поперечной лицевой и поверхностной височной артерий; 7 – общая сонная артерия; 8 – язычно-лицевой ствол; 9 – язычная артерия; 10 – подбородочная артерия; 11 – нижняя губная артерия; 12 – угловая артерия рта; 13 – анастомоз; 14 – лицевая артерия; 15 – верхняя губная артерия; 16 – внутриорганное русло верхней губы и наружного носа; 17 – наружная глазничная артерия; 18 – большая ушная артерия; 19 – затылочная артерия; 20 – артерия нижнечелюстной железы; 21 – позвоночная артерия; 22 – межчелюстная артерия; 23 – латеральная носовая артерия; 24 – поверхностная височная артерия; 25 – поперечная лицевая артерия; 26 – внутренняя сонная артерия; 27 – клинонёбная артерия; 28 – большая нёбная артерия.

нижней челюсти до каудального края диастемы верхней челюсти. Он располагается по ростральному краю большой жевательной мышцы, а на вазорентгенограмме тень его совпадает с передним контуром первого верхнего и нижнего премоляра. На этом отрезке сосудистой магистрали от её ростральной поверхности последовательно отходят нижняя губная, угловая рта, верхняя губная и латеральная носовая артерии. Их рентгенографические изображения чётко визуализируются на бестеневом фоне мягких тканей щеки нутрии.

На уровне середины длины вертикального колена наружной сонной артерии от ростральной поверхности её стенки отходит нижняя альвеолярная артерия. Её тень на рентгенограммах тонкая и нежная, так как диаметр сосуда даже у взрослой нутрии не превышает 1,00 мм. Артерия проходит в нижнечелюстном канале, расположенном ниже верхушек корней моляров и премоляров. На этом же участке от каудальной поверхности магистрального сосуда отходит общий ствол поверхностной височной и поперечной лицевой артерий. Он направляется к шейке мандибулы и огибает его, разделяясь на составляющие. На вазорентгенограммах тень этих сосудов визуализируется как дуга, с каудально направленной вершиной.

Достигнув основания черепа, магистральный коллектор образует изгиб почти под прямым углом, отдаёт внутреннюю сонную артерию, меняя своё название на верхнечелюстную артерию.

Последний из указанных сосудов проходит параллельно клиновидной и основной части затылочной костей, отдавая дорсально ветви в височную мышцу. На уровне продырявленной пластинки решётчатой кости (эта структура образует характерную тень на рентгенограмме) дорсально в ткани глазного яблока и вспомогательные органы зрительного анализатора отходит наружная глазничная артерия, а вентрально в мягкие ткани щеки – щёчная артерия.

Конечными ветвями верхнечелюстной артерии являются: клинонёбная артерия — ветвится в слизистой оболочке носовой полости; большая нёбная артерия — образует подслизистое сплетение твёрдого нёба; подглазничная артерия — снабжает кровью зубы максиллы. Её терминальная ветвь выходит из подглазничного отверстия на латеральную поверхность носа и васкуляризирует мимическую мускулатуру. На вазорентгенограммах всегда более чёткую тень дают подглазничная и клинонёбная артерии, в то время как большая нёбная образует еле заметную тень, а иногда и вовсе не визуализируется.

Выводы

Следовательно, вазорентгенография является одним из объективных высокоинформативных методов изучения артериального русла животных. Применяя метод билатеральной визуализации (описан в следующей статье на стр. 127), можно достаточно полно определить как синтопические, так и скелетотопические характеристики магистральных артерий головы.

Литература

1. Зеленецкий, Н.В. *Международная ветеринарная анатомическая номенклатура. Пятая редакция.* СПб.- Лань.-2013.
2. Зеленецкий, Н.В., Хонин, Г.А. *Анатомия собаки и кошки.* СПб.: Логос, 2004. – 344с.
3. Зеленецкий, Н.В., Племяшов, К.В., Щипакин, М.В., Зеленецкий, К.Н. *Анатомия собаки.* СПб.: ООО «ИКЦ», СПб.: 2015, 260 с.
4. Линденбратен, Л.Д. Корольюк, И.П. *Медицинская радиология (основы лучевой диагностики и лучевой терапии).* — 2-е переработанное и дополненное. — Москва: Медицина, 2000. — С. 77-79. — 672 с.
5. Шевченко, Б.П. *Анатомия бурого медведя.*- Оренбург,-2003, 454 с.
6. «Правила ветеринарного осмотра убойных животных и ветеринарно-санитарной экспертизы мяса и мясных продуктов» (утв. Минсельхозом СССР 27.12.1983)

Морфометрия артерий головы нутрии *Myocastor coypus*

Резюме: методом тонкого анатомического препарирования и вазорентгенографии исследовано артериальное русло головы нутрии - *Myocastor coypus*. Определены линейные морфометрические параметры магистральных артериальных сосудов у новорожденных щенков, молодняка трех и шести месяцев, взрослых животных. Диаметр артерий с возрастом животного увеличивается постоянно и неравномерно. Наиболее интенсивное увеличение этого показателя характерно для молодняка до шести месяцев постнатального развития.

Ключевые слова: анатомия, рентгенография, артерии, морфометрия, диаметр сосудов.

Morphometry of the arteries of the head nutria *Myocastor coypus*

Summary: the method of fine anatomical preparation and vazorentgenografii investigated arterial bed head coypu - *Myocastor coypus*. Defined linear morphometric parameters of the main arteries in the newborn puppies, young three and six months, in adult animals. The diameter of the arteries with age of the animal increases constantly and evenly. The most intensive increase of this indicator is typical for young animals up to six months postnatal development.

Keywords: anatomy, x-ray, arteries, morphometry, the diameter of the vessels.

Введение

Нутрия – перспективное животное для разведения в условиях фермерского хозяйства и крупного звероводческого комплекса. Выращивание её рентабельно, так как при убое кроме пушного сырья, получают и диетическое мясо.

Цель нашего исследования установить возрастные закономерности изменения диаметра магистральных артерий головы нутрии в четырёх возрастных группах – новорождённых животных, молодняка 3-4 месяцев жизни, нутрий в возрасте 6 месяцев и взрослых животных.

Материал и методы исследования

Объектом исследования служил кадаверный материал (трупы болотного бобра, нутрии), полученный в фермерских хозяйствах Ленинградской области при массовом убое животных с целью получения мехового сырья. Всего исследовано 53 нутрии. Материалы исследования включали следующие реактивы и инструменты: плюмбат свинца - Pb_2PbO_4 , суммарная формула Pb_3O_4 (свинцовый сурик); оксид железа Fe_2O_3 , (железный сурик); скипидар живичный; спирт этиловый; хлороформ, коагулянты, шприцы, инъ-

екционные иглы, хирургические иглы, катетеры для внутривенных инфузий. Рентгенографию органов с билатеральной визуализацией проводили на аппарате Definium 5000, при напряжении на трубке 40-70 кВт., силе тока — 0,04-1,00 мА, и фокусном расстоянии 80 см. Экспозиция подбиралась опытным путём в зависимости от объёма исследуемого объекта. В среднем она составляла 5 секунд. Для снимков использовали рентгеновскую пленку «Kodak» с чувствительностью 520, коэффициентом контрастности 3,2. Обработку рентгеновской пленки проводили по общепринятым методикам. Диаметр артерий измеряли по вазорентгенограммам электронным штангенциркулем с ценой деления 0,01 мм. Весь морфометрический материал обрабатывали методом вариационной статистики при использовании программы Microsoft Office Excel. Приведённые в работе анатомические термины соответствуют 5-ой редакции Международной ветеринарной анатомической номенклатуры.

Результаты исследований и их обсуждение

Вазорентгенография даёт возможность измерять диаметр магистральных артериальных сосудов с помощью стереоскопического бинокулярного микроскопа микроскопа МБС-10. Мы провели такое исследование. Результаты приведены в таблицах 1 и 2.

Анализ данных таблицы 1 показал, что самым крупным артериальным сосудом, васкуляризирующим краниальную часть тела, является дуга аорты. Диаметр её у новорождённых щенят нутрии равен $3,21 \pm 0,32$ мм. К шести месяцам постнатальной жизни этот показатель увеличивается в 3,55 раза, достигая в абсолютном выражении $11,39 \pm 1,02$ мм. К году жизни этот показатель увеличивается ещё в 1,26 раза. Синхронно с дугой аорты развивается подключичная артерия: диаметр её у новорождённых животных равен $1,90 \pm 0,21$ мм, а у годовалых животных — $8,47 \pm 0,75$ мм.

На протяжении года жизни диаметр поперечной шейной, позвоночной и

Таблица 1 - Диаметр артерий шеи и головы нутрии (мм)

Наименование артерии	Новорожденные щенки	Возраст – три месяца	Возраст – шесть месяцев	Возраст – один год
Дуга аорты	$3,21 \pm 0,32$	$6,32 \pm 0,61$	$11,39 \pm 1,02$	$14,28 \pm 1,42$
Подключичная	$1,90 \pm 0,21$	$3,48 \pm 0,36$	$6,75 \pm 0,63$	$8,47 \pm 0,75$
Поперечная шейная	$0,56 \pm 0,04$	$1,21 \pm 0,14$	$1,97 \pm 0,21$	$2,41 \pm 0,39$
Позвоночная	$0,57 \pm 0,06$	$1,10 \pm 0,12$	$1,88 \pm 0,20$	$2,53 \pm 0,21$
Глубокая шейная	$0,40 \pm 0,05$	$0,91 \pm 0,07$	$1,52 \pm 0,13$	$1,87 \pm 0,18$
Наружная грудная	$0,56 \pm 0,06$	$1,18 \pm 0,10$	$1,93 \pm 0,17$	$2,41 \pm 0,21$
Внутренняя грудная	$0,69 \pm 0,08$	$1,61 \pm 0,14$	$2,12 \pm 0,26$	$3,70 \pm 0,32$
Краниальная щитовидная	$0,24 \pm 0,02$	$0,49 \pm 0,04$	$0,92 \pm 0,07$	$1,21 \pm 0,13$
Плечешейный ствол	$0,59 \pm 0,05$	$1,22 \pm 0,08$	$1,51 \pm 0,13$	$2,59 \pm 0,18$
Восходящая шейная	$0,34 \pm 0,04$	$0,70 \pm 0,08$	$1,27 \pm 0,13$	$1,61 \pm 0,17$
Общая сонная	$0,70 \pm 0,05$	$1,51 \pm 0,15$	$2,49 \pm 0,26$	$3,21 \pm 0,32$
Затылочная артерия	$0,41 \pm 0,05$	$0,81 \pm 0,09$	$1,44 \pm 0,16$	$1,76 \pm 0,19$

Внутренняя сонная	0,30±0,02	0,75±0,08	0,99±0,08	1,28±0,11
Наружная сонная	0,60±0,06	1,28±0,13	2,28±0,21	2,71±0,27
Поверхностная височная	0,25±0,03	0,51±0,03	0,88±0,07	1,22±0,11
Язычная	0,36±0,03	0,92±0,09	1,33±0,12	1,62±0,13
Подъязычная	0,27±0,02	0,64±0,06	0,86±0,09	1,19±0,09
Верхнечелюстная	0,49±0,05	1,02±0,09	1,76±0,15	2,02±0,20
Нижняя альвеолярная	0,29±0,01	0,64±0,04	0,81±0,07	0,99±0,08

глубокой шейной артерий нутрии увеличивается с одинаковой степенью интенсивности – в 4,31; 4,44 и 4,68 раза соответственно. Наибольшего увеличения достигает диаметр глу-

бокой шейной артерии при изначальном минимальном диаметре всего 0,40±0,05 мм. Эта закономерность объясняется интенсивным ростом на протяжении первого года жизни массы дор-

Таблица 1 - Диаметр артерий шеи и головы нутрии (мм)

Наименование артерии	Новорожденные щенки	Возраст – три месяца	Возраст – шесть месяцев	Возраст – один год
Крыловидная	0,19±0,02	0,41±0,03	0,63±0,06	0,81±0,08
Глубокая височная кауд.	0,26±0,01	0,61±0,04	0,79±0,06	0,99±0,08
Глубокая височная ростр.	0,16±0,01	0,31±0,03	0,49±0,03	0,62±0,04
Поперечная лица	0,31±0,02	0,52±0,03	0,84±0,06	1,01±0,08
Наружная глазничная	0,32±0,02	0,61±0,04	0,99±0,08	1,12±0,11
Щечная	0,31±0,01	0,63±0,04	1,06±0,08	1,41±0,12
Клинонёбная	0,29±0,01	0,59±0,04	0,93±0,07	1,21±0,11
Подглазничная	0,47±0,03	0,89±0,09	1,52±0,13	1,89±0,17
Малая нёбная	0,21±0,01	0,44±0,02	0,62±0,04	0,81±0,06
Большая нёбная	0,28±0,02	0,51±0,03	0,84±0,06	1,06±0,11
Лицевая	0,39±0,02	1,07±0,08	1,23±0,10	1,58±0,13
Подбородочная	0,21±0,02	0,41±0,04	0,71±0,06	0,85±0,03
Угловая рта	0,28±0,02	0,51±0,03	0,73±0,06	0,91±0,07
Губная нижняя	0,33±0,02	0,61±0,04	1,04±0,08	1,24±0,11
Губная верхняя	0,36±0,03	0,72±0,07	1,26±0,16	1,27±0,14
Носовая дорсальная	0,38±0,02	0,66±0,05	1,22±0,09	1,38±0,11
Угловая глаза	0,17±0,01	0,37±0,04	0,59±0,04	0,78±0,06
Межчелюстная	0,29±0,02	0,63±0,06	1,95±0,10	1,31±0,13

сальных мышц позвоночного столба в области шеи как её мощного разгибателя. В том же ключе происходит рост и развитие плечевой стволы: за весь период наблюдения диаметр этой артерии увеличивается в 4,39 раза, достигая к годовалому возрасту в абсолютном выражении $2,59 \pm 0,18$ мм.

Диаметр наружной сонной артерии нутрии за первый год жизни увеличивается в 4,52 раза, что согласуется с развитием магистрального коллектора. Одновременно аналогичный показатель для затылочной и внутренней сонной артерий возрастает соответственно в 4,29 и 4,27 раза, достигая к годовалому возрасту нутрии в абсолютном выражении 1,76 мм и 1,28 мм. Синхронно развивается и верхнечелюстная артерия как часть магистрального коллектора: за весь период наблюдения её диаметр увеличивается в 4,12 раза, достигая у годовалых животных 2,02 мм.

Диаметры сосудистых ветвей первого порядка магистрального ствола — язычной, подъязычной и нижней альвеолярной артерий — к годовалому возрасту достигают соответственно 1,62 мм, 4,48 мм и 0,99 мм. Эти морфометрические показатели больше аналогичных параметров у новорожденных щенков нутрии соответственно в 4,50; 4,48 и 3,41 раза.

Анализ данных таблицы 2 показал, что диаметр лицевой артерии у годо-

валой нутрии равен $1,58 \pm 0,13$ мм, что в 4,04 раза больше аналогичного показателя новорожденных щенков. Тожественная интенсивность роста характерна и для подбородочной артерии. Для ветвей первого порядка артериальной магистрали лица нутрии — нижней губной, угловой рта и верхней губной — характерна сходная интенсивность роста и развития. Так, за весь период наблюдения диаметр нижней губной артерии увеличивается в 3,76 раза, верхней губной и дорсальной носовой — в 3,63 раза.

Выводы

Таким образом, анализ полученных автором данных таблиц 1 и 2, отражающих рост и развитие артерий головы болотного бобра, показал следующие закономерности:

- интенсивность роста диаметра магистральных сосудов шеи и головы нутрии происходит синхронно с проксимальным градиентом увеличения;

- наибольшее увеличение диаметра для ветвей первого порядка подключичной артерии характерно для глубокого шейного сосудистого коллектора, что детерминировано ростом массы дорсальных мышц позвоночного столба;

- диаметры сосудистых ветвей первого порядка лицевой артерии, васкуляризирующих мимическую мускулатуру, развиваются синхронно, что определяется ростом массы органов висцеральной части головы.

Литература

1. Зеленевский, Н.В. *Международная ветеринарная анатомическая номенклатура. Пятая редакция.* СПб.- Лань.-2013.
2. Зеленевский, Н.В., Хонин, Г.А. *Анатомия собаки и кошки.* СПб.: Логос, 2004. — 344с.
3. Зеленевский, Н.В., Племяшов, К.В., Щипакин, М.В., Зеленевский, К.Н. *Анатомия собаки.* СПб: ООО «ИКЦ», СПб.: 2015, 260 с.
4. Линденбратен, Л.Д. Корольюк, И.П. *Медицинская радиология (основы лучевой диагностики и лучевой терапии).* — 2-е переработанное и дополненное. — Москва: Медицина, 2000. — С. 77-79. — 672 с.

УДК: 509.824

Щербаков, Р.А., Лапина, Т.И.
Shcherbakov, R., Lapina, T.

Частный случай аутоагрессии диких животных, содержащихся в условиях зоопарка

Резюме: аутоагрессия у павиана сфинкса проявлялась в виде самопогрызания предплечья, а в дальнейшем запястий рук и обеих стоп. Поставлен диагноз — нервное расстройство. Лечение просульпином результата не дало. Вскрытием после эвтаназии выявлено новообразование в правом желудочке на эндокарде размером с лесной орех, имеющее грибовидную форму. Оно было ножкой прикреплено к сухожильным струнам. Гистологическими исследованиями поставлен диагноз — миксома. На основании наблюдений и патологоанатомических исследований сделан вывод: новообразование в полости сердца являлось фактором, вызывающим аутоагрессию у павиана.

Ключевые слова: павиан, агрессия, самопогрызание, новообразование, миксома.

A special case of auto-aggression of wild animals kept in a zoo

Summary: autoaggression the baboon Sphinx was manifested in the form of samopoczucia forearms, and even further wrists and both feet. Diagnosed with a nervous breakdown. Treatment Proserpina did not produce results. The autopsy after euthanasia revealed novoobrazovaniya in the right ventricle the endocardium, the size of a hazelnut, having a mushroom shape, the leg was attached to the tendon strings. Histologic studies diagnosed a little. On the basis of observations and post mortem studies concluded that the tumor in the cavity of the heart was the factor causing the aggression in baboon.

Keywords: baboon, aggression, zampaglione, tumor, little.

Введение

Приматы — особая группа животных, в которую входит более 400 современных видов. Изучение особенностей их биологии имеет большое научное и практическое значение. Немаловажное значение по содержанию и разведению приматов различных видов имеют работы зоопарков. Для эффективного разведения и

поддержания зоопарковских популяций угрожаемых видов необходимы разносторонние знания о биологии каждого вида, включающие информацию о размножении, поведении, составе групп, заболеваниях, приёмах содержания, ветеринарных требованиях и т.д. [8].

Известно, что содержание диких животных в условиях неволи сильно

отличается от содержания домашних животных, поскольку в каждом отдельном случае преследуются разные цели и задачи. Содержание в условиях сельскохозяйственных предприятий требует от животных спокойного нрава, уравновешенного темперамента. Достигается этот эффект путем многолетней селекции (отбора по определённым признакам). Подбор животных проводится в цирках (по темпераменту) и в питомниках служебного собаководства (подбор и селекция животных с рабочими качествами и признаками). И только зоопарки в этом отношении отличаются, поскольку здесь дикие животные не проходят через искусственную селекцию и отбор. При содержании диких животных в неволе одной из главнейших задач является создание для них условий, необходимых для каждого конкретного вида. При создании условий для животных очень важным является контроль состояния отдельных особей (и групп) [2].

По мнению некоторых авторов [7], агрессия связана с врождённым побуждением, имеющим врождённые пусковые механизмы. Причины агрессии разнообразны, — иерархическая, половая, страх и многие другие [1,6]. Считают, что агрессию могут вызвать и патофизиологические изменения в организме животного при различных заболеваниях [5]. «Вот почему дикие звери, обезумев от ярости, набрасываются на оружие или на камень, которые ранили их, или, раздирая себя собственными зубами, пытаются выместить на себе мучающую их боль. Так, паннонская медведица, рассвирепев от удара копьем, которое метнул в неё с помощью короткого ремня ливиец, изгибается к ране, в ярости стремится достать вонзившийся наконечник и мечется вокруг древка, убегающего вместе с нею» [3].

Целью наших исследований было обоснование агрессии у павиана, воз-

никшей в результате патофизиологических изменений в организме животного.

Материал и методы

Исследованию подвергался павиан сфинкс по кличке Ричард, 2005 года рождения, находящийся на содержании в зоопарке Ростова-на-Дону. Был применен классический метод, — наблюдение за животным, регистрация поведения животного, выявление отклонений в состоянии животного [4], патологоанатомическое вскрытие, патогистологические исследования общепринятыми методами.

Результаты исследования и их обсуждения

Первичные факты агрессии начали проявляться у животного в моменты половой близости с самкой. Во время полового акта Ричард наносил укусы самке. После того, как эти случаи участились, было принято решение рассадить животных. Однако близость самки (самка находилась в соседней клетке) привела к тому, что Ричард начал проявлять аутоагрессию. Заключалось это в том, что в период возбуждения, Ричард разгрызал левое предплечье. Самопогрызание сопровождалось большой кровопотерей и сильным нервным возбуждением животного. Павиана отсадили в отдельное помещение.

В дальнейшем Ричард стал проявлять аутоагрессию как реакцию на любой раздражитель. При этом никогда не проявлял агрессию по отношению к персоналу. Врачом-психотерапевтом Соломиным А.А. был поставлен диагноз нервное расстройство. Было назначено лечение просульпином. На каком-то этапе самопогрызание прекратилось, но спустя некоторое время возобновилось опять исключительно в одном месте, — левое предплечье.

Дозировку препарата увеличили, однако положительного эффекта не наблюдалось. В дальнейшем даже небольшой первичный раздражитель (посторонний звук, крик соседей (капуцинов) или недовольство едой) приводил к сильному

возбуждению и аутоагрессии, которая к этому моменту, стала выражаться в самопогрызании не только левого предплечья, но также запястий обеих рук и стоп обеих ног. Ричард стал больше лежать, меньше двигаться, но, по-прежнему, контактировал с персоналом.

Был поставлен диагноз — нервное истощение. Консилиумом врачей и зоологов зоопарка сделано заключение о бесперспективности дальнейшего содержания животного. Поскольку животное не экспонировалось, долгое лечение результатов не давало, было принято решение об его эвтаназии. Перед эвтаназией после седации животного было проведено его обследование. При прослушивании сердца посторонних шумов обнаружено не было.

На вскрытии обнаружено новообразование в правом желудочке на эндокарде. Новообразование размером с лесной орех имело грибовидную форму, ножкой прикреплено к сухо-

жильным струнам. Гистологическими исследованиями поставлен диагноз — миксома.

Полученные данные в результате вскрытия и гистологического анализа опухоли позволили предположить, что аутоагрессия была не диагнозом, как предполагалось ранее, а симптомом. Новообразование в полости сердца павиана во время возбуждения вызывало сначала неприятные, а с ростом новообразования, сильные болевые ощущения, которые Ричард вначале ассоциировал с самкой, а со временем с неким болевым фактором, расположенным с левой стороны (самопогрызание левого предплечья).

Вывод

Любое изменение поведения животного в условиях неволи, а особенно акты аутоагрессии нуждаются в тщательном контроле и анализе, поскольку позволят на ранней стадии обнаружить различные патологии, что при удачном стечении обстоятельств поможет оказать раннюю помощь животному

Литература

1. Лапина, Т.И. Аверсивные факторы, запускающие механизмы агрессии у собак / Т.И. Лапина, Н.В. Федота // Ж. «Ипнология и ветеринария». 2011. №1. – С.45-47.
2. Мешик, В.А. Качественная оценка поведения (*qualitative behaviour assessment (qba)*) - новый подход к изучению благополучия животных в неволе/ В.А. Мешик М.А. Тарханова// Вопросы прикладной приматологии. Выпуск 2. Межвед. сб. науч. и науч.- метод. тр. – М.: Московский зоопарк: ООО «Сам Полиграфист», 2015, с. 26-32.
3. Мишель Монтень. «Опыты». Книга 1, второе издание изд. «Наука», 1979. – С.24.
4. Попов С.В., Ильченко О.Г. Руководство по исследованиям в зоопарках: Методические рекомендации по этологическим наблюдениям за млекопитающими в зоопарках. – М.: Московский зоопарк, 2008.
5. Соломин, А.А. Неврозы животных. Происхождение и симптоматика. Вып.2. Ростов-на-Дону. 2014. – 44 с.
6. Федота, Н.В. Невротические расстройства у собак / Н.В. Федота, Т.Р. Лотковская // Сб. науч.тр. Международной науч.-практ. Конференции «Научное обеспечение агропромышленного производства». – Курск, 2010.
7. Lorenz, K. *The comparative method in studying innate behavior patterns*, Sym/K.Lorenz // Soc. Exp. Biol., 4, 1950.

УДК: 611.63/67:636.32/.38

Щипакин, М.В., Куга, С.А., Былинская, Д.С., Вирунен, С.В.
Shchipakin, M., Kuga, S., Bylinskaya, D., Virunen, S.

Анатомия органов репродукции овцы романовской породы

Резюме: яичники романовской овцы овальной формы с билатеральным уплощением поверхностей. Они окружены овариальными бурсами и топографически асимметричны. Маточные трубы фиксированы брыжейкой, имеют извилистый ход. С возрастом коэффициент извилистости уменьшается. Матка овцы романовской породы двурогого типа. В течение жизни её линейные и весовые параметры увеличиваются постоянно и неравномерно. Наиболее интенсивно развивается орган во вторую половину первого года жизни, что обусловлено половым созреванием животного.

Ключевые слова: овца, яичники, маточные трубы, матка

Anatomy of reproductive organs of the sheep Romanov breed

Summary: ovaries of sheep oval with bilateral flattening surfaces. They are surrounded by ovarian bursa and topographically asymmetrical. Fallopian tubes are fixed mesentery have a tortuous course. With age, the rate decreases tortuosity. Uterus of sheep breed antlered type. During the life of its linear and weight parameters are increasing constantly and evenly. The most rapidly developing body in the second half of the first year of life, due to sexual maturity animal.

Keywords: sheep, ovaries, fallopian tubes, uterus

Введение

Овцеводство — рентабельная отрасль народного хозяйства. В северо-западном регионе России наиболее перспективной для разведения и товарного производства является овца романовской породы. Однако до настоящего времени её биология и физиология изучены недостаточно. Это в полной мере касается органов репродукции, что затрудняет процесс усовершенствования искусственного осеменения и оказание врачебной помощи.

Цель исследования — определить закономерности постнатального онтогенеза внутренних органов репродукции овцы романовской породы.

Материал и методы исследования

Работа выполнена на кафедре анатомии животных ФГБОУ ВО «Санкт-Петербургская государственная академия ветеринарной медицины» в период с 2012 по 2016 гг. Кадаверный материал для исследования получали при плановом убое животных с хозяйственной целью в овцеводческом КФХ «Базаева»

д. Красная гора Мошенского района Новгородской области. Возраст исследованных животных определяли по бонитировочным карточкам и по зубной формуле. Исследование проводили по трём возрастным группам – новорожденные, молодняк пяти-семи месяцев, годовалые животные. Всего исследовано 102 овцы.

Результаты исследований и их обсуждение

Яичник (ovarium) овцы романовской породы – парная железа внутренней секреции, имеющая паренхиматозное строение и выполняющая две основные функции – выделение половых гормонов и овогенез (образование,

рост и развитие яйцеклеток). Форма, размеры и масса яичника подвержены, в некоторой степени, индивидуальным, но значительно в большей степени возрастным и функциональным изменениям.

У новорожденных ярок романовской породы яичники мелкие, анатомически сформированные, визуально напоминают пшеничное зерно – слегка уплощены с боков, вытянуто-продолговатые, но не всегда имеют правильную овальную форму. Топографически их месторасположение определяется на уровне первого крестцового позвонка, каудальнее почек, латерально от рогов матки.

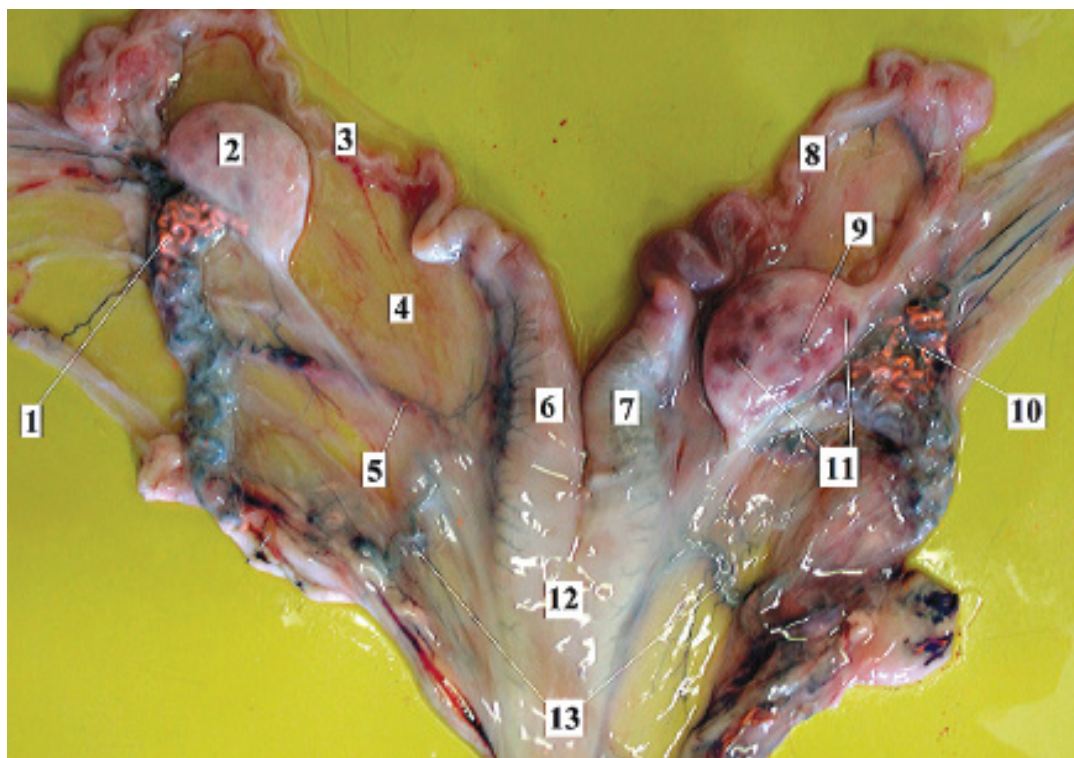


Рисунок 1 - Внутренние гениталии овцы романовской породы. Дорсальная поверхность. Возраст животного 12 месяцев:

1, 10 - яичниковые артерии, инъецированные рентгеноконтрастным веществом; 2 - левый яичник; 3 - левая маточная труба (яйцевод); 4 - мезометрий (широкая маточная связка); 5 - краниальная маточная артерия; 6 - левый рог матки; 7 - правый рог матки; 8 - правая маточная труба; 9 - пузырьчатый фолликул; 11 - овариальные фолликулы; 12 - тело матки; 13 - краниальные маточные вены.

Окружены яичники одноименными бурсами, сформированными висцеральным листком брюшины.

В ряде случаев нами была отмечена асимметрия в их расположении, а именно – правый яичник обнаруживается несколько краниальнее левого. Каудальный конец яичника соединяется с маткой с помощью яичниковой связки, краниальный конец направлен в сторону воронки маточной трубы. В среднем размер яичника при рождении ягнёнка составляет $0,60 \pm 0,05 \times 0,40 \pm 0,05$ см. Абсолютная масса его в возрасте 1-8 дней постнатальной жизни составляет $0,06 \pm 0,001$ г, причём, стоит отметить, что данная величина одинакова и для правого, и для левого яичника. У новорожденных ягнят длина левого яичника колеблется в пределах $7,08 \pm 0,72$ мм, ширина – $3,69 \pm 0,36$ мм, толщина – $2,71 \pm 0,27$ мм; промеры правого яичника близки к показателям левого – $7,01 \pm 0,71$ мм, $3,60 \pm 0,36$ мм и $2,42 \pm 0,24$ мм соответственно.

У изучаемых животных в возрасте пяти-семи месяцев абсолютная масса яичников составила $0,20 \pm 0,05$ г. Причём, заслуживает внимания тот факт, что в большинстве случаев было констатировано превосходство правого яичника над левым как по массе, так и по объёму. В среднем длина левого яичника у 5-7-месячного молодняка романовских овец составляет $9,01 \pm 0,90$ мм, ширина – $5,37 \pm 0,57$ мм, толщина – $3,19 \pm 0,31$ мм; правый яичник в среднем имеет следующие соответственные величины: $9,94 \pm 0,94$ мм, $6,10 \pm 0,61$ мм и $3,24 \pm 0,32$ мм.

Яичники исследованных нами годовалых ярок бугристы с поверхности. Абсолютная масса каждого из них в этом возрасте составляет в среднем $1,84 \pm 0,19$ г. В ряде случаев на поверхности железы наблюдался «свежий» кратер лопнувшего пузырька, что свидетельствует о недавно произошедшей овуляции. Также отмечается наличие не овулировавших пузырьков, размеры которых колебались в пределах

$0,98 \pm 0,09$ мм. Длина правого яичника в этом возрасте составляет $19,23 \pm 1,90$ мм, ширина $12,01 \pm 1,20$ мм, толщина $5,52 \pm 0,55$ мм; левый яичник в среднем имеет следующие соответственные величины: $16,89 \pm 1,70$ мм, $10,96 \pm 1,00$ мм, $5,19 \pm 0,50$ мм.

Абсолютная масса яичников овцы романовской породы увеличивается от момента рождения до пяти-семи месяцев более чем в три раза. В дальнейшем до половой зрелости отмечается значительное увеличение интенсивности роста органа: к периоду физиологической зрелости яичники становятся больше в девять раз.

Маточные трубы (tuba uterine) – парный трубкообразный орган, несущий в себе функцию проведения яйцеклетки из правого и левого яичников в соответствующие рога матки. Маточные трубы располагаются в одноименной складке висцерального листка брюшины, которая является выпячиванием широкой маточной связки, и условно подразделяется на три структуры. На начальном участке, соединённом с яичником, маточная труба имеет воронкообразное строение с зазубренным краем, так называемая бахромка, которая в последующем несколько сужается, образуя едва заметную ампулу. В месте впадения в рог матки маточная труба имеет наименьший диаметр, открываясь в его полость маточным отверстием. Заслуживает внимание тот факт, что у новорожденных ягнят маточные трубы имеют более извилистый ход, нежели у взрослых особей.

Длина маточной трубы у новорожденных особей в среднем составляет $5,48 \pm 0,50$ см, у 5-7-месячных – $11,61 \pm 1,15$ см, у годовалых – $17,32 \pm 1,75$ см. Диаметр её соответственно равен $1,01 \pm 0,10$ мм, $3,25 \pm 0,25$ мм и $5,50 \pm 0,35$ мм. Следовательно, можно говорить о том, что маточные трубы с возрастом удлиняются, вслед за развитием половых желез. При этом интенсивность развития после первого полугодия жизни снижается.

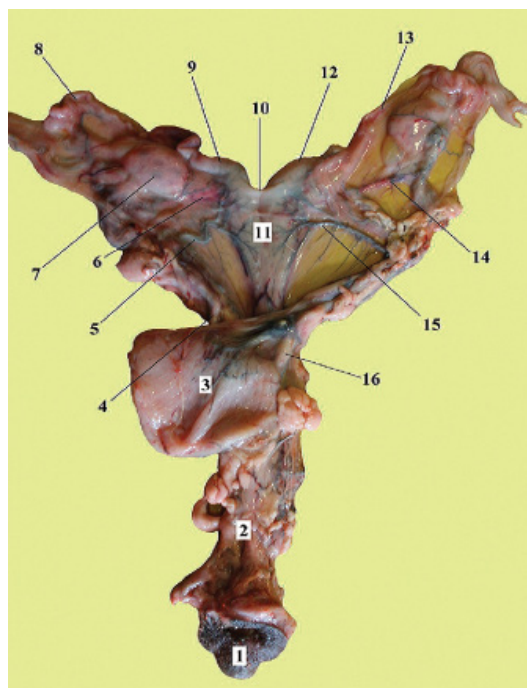


Рисунок 2 - Половые органы взрослой овцы романовской породы. Вентральная поверхность. Возраст – 12 месяцев:

1 – наружные половые органы; 2 – влагалище; 3 – мочевого пузыря; 4 – правый мочеточник; 5 – правая краниальная маточная вена; 6 – правая краниальная маточная артерия; 7 – правый яичник; 8 – правая маточная труба; 9 – правый рог матки; 10 – межроговая маточная связка; 11 – тело матки; 12 – левый рог матки; 13 – левая маточная труба; 14 – левая краниальная маточная артерия; 15 – левая краниальная маточная вена; 16 – левый мочеточник.

Абсолютная масса маточной трубы в период новорожденности определяется как $0,10 \pm 0,01$ г, к шестимесячному возрасту – $0,70 \pm 0,07$ г, а к году жизни – $1,00 \pm 0,10$ г.

Матка (uterus) топографически локализуется в тазовой и частично в брюшной полостях. Она фиксируется широкой маточной связкой, являющейся производной висцерального листка брюшины. В связи с этим матка относится к относительно подвижным

органам и может незначительно менять своё место расположения. Установлено, что у новорожденных животных рога матки более подтянуты краниодорсально к позвоночному столбу нежели у молодняка, а тем более у рожавших овцематок.

Матка у исследуемых животных относится к двурогому типу, имеет тело, шейку и два рога. Снаружи она покрыта висцеральным листком брюшины.

Абсолютная масса данного органа у новорожденных ягнят романовской породы составляет $1,00 \pm 0,10$ г, в пяти-месячном возрасте – $4,90 \pm 0,40$ г, а у годовалом – $14,90 \pm 1,50$ г.

Рога матки цилиндрической формы, сужаются в дорсокраниальном направлении по мере удаления от тела матки и переходят в маточную трубу. В первой трети относительно места бифуркации матки круговой обхват рога матки равен у новорожденных ягнят $1,25 \pm 0,15$ см, у 5-месячных животных данный промер составляет $2,60 \pm 0,20$ см, а у годовалых – каудальный участок рога имеет диаметр $4,10 \pm 0,50$ см. Обхват суженного конца рога матки равен у новорожденных ягнят $0,10 \pm 0,05$ см, у 5-месячных особей – $0,15 \pm 0,05$ см, у 12-ти месячных животных – $0,16 \pm 0,05$ см. На слизистой оболочке в свободном порядке расположены карункулы: их размеры с возрастом равномерно увеличиваются.

Тело матки условно можно разделить на ложное и истинное. Стенка её состоит из трёх оболочек: наружной серозной, средней мышечной и внутренней слизистой. Нами было установлено, что истинное тело матки имеет длину у новорожденных ягнят $0,95 \pm 0,10$ см, у пятимесячных – $1,2 \pm 0,10$ см, у годовалых – $1,95 \pm 0,30$ см. Следовательно, тело матки наиболее интенсивно растёт и развивается во вторую половину первого года жизни. Это, безусловно, связано с половым и хозяйственным созреванием организма. Так, истинное тело матки в период от новорожден-

ности до 5-ти месяцев жизни увеличивается на 0,25-0,30см, в то время как к 12-ти месяцам разница между длиной тела матки пятимесячного и годовалого животного составляет 0,76-0,08см. Толщина стенки тела матки новорожденных ягнят достигает 0,25±0,05см, у пятимесячных – 0,40±0,05см, а у годовалых особей – 0,70±0,05см.

Шейка является каудальным сегментом матки и является продолжением её тела. Вдоль оси по центру проходит цервикальный канал. Его стенка выступает во влагалище в виде сосочка или вытянутых губ, так называемого «рыбьего рта». Слизистая оболочка шейки собрана в многочисленные плотно прилегающие друг к другу поперечные складки, более развитые у молодняка, нежели у новорожденных самок. Количество их варьирует от пяти до семи. К пяти месяцам длина шейки матки составляет 1,80±0,10см, у 12-месячных – 3,90±0,15см. Таким образом, морфометрические данные показывают, что к пятимесячному возрасту, длина тела матки у овцы романовской породы увеличивается незначительно, а размеры рогов – более

чем в два раза. Это характерно для многоплодных животных (а самка романовской породы овец является высокопродуктивной и может за один окот принести до пяти ягнят), у которых развитие зародышей протекает в рогах матки. С увеличением возраста топография матки незначительно изменяется, что связано с ростом и развитием смежных органов.

Выводы

Яичники овцы романовской породы вытянуто-овальной формы с билатеральным уплощением поверхностей. Они окружены овариальными бурсами и топографически асимметричны. Маточные трубы фиксированы брыжейкой, имеют извилистый ход: коэффициент их извилистости с возрастом овцематки уменьшается. Матка овцы романовской породы двурогого типа. В течение 12 месяцев постнатальной жизни её линейные и весовые параметры увеличиваются постоянно и неравномерно. Наиболее интенсивно развивается орган во вторую половину первого года жизни, что обусловлено половым созреванием животного.

Литература

1. Зеленецкий Н.В., Стекольников А.А. Практикум по ветеринарной анатомии. – СПб, «Логос», 2006-160с.
2. Зеленецкий Н.В. Международная ветеринарная анатомическая номенклатура. Пятая редакция. СПб, Лань, 2013. – 400с.
3. Куга С.А. Особенности васкуляризации матки овец романовской породы // Вопросы нормативно-правового регулирования в ветеринарии. – 2013. - №2. С. – 25-26.
4. Куга С.А. К вопросу о развитии яичниковой и маточных артерий у овцы романовской породы в постнатальном онтогенезе.// Иппология и ветеринария. – 2012. -№2(8). – С.85-88.
5. Силантьев Д., Зеленецкий Н.В. Экстрамуральная васкуляризация яичников и маточных труб коз зааненской породы на этапах постнатального онтогенеза// Иппология и ветеринария, 2013. – с.95-99.
6. Щипакин М.В. Возрастные закономерности васкуляризации органов тазовой конечности и тазовой полости хоря золотистого: автореф. дис. ... канд. вет. наук / Щипакин М.В. – Санкт-Петербург, 2007. – 18с.

УДК: 611.835.8:636.7

Вирунен, С.В., Щипакин, М.В., Былинская, Д.С., Прусаков, А.В., Андреев, К.А.
Virunen, S., Shchipakin, M., Bylinskaya, D., Prusakov, A., Andreyev, K.

Проекционная анатомия седалищного и берцовых нервов собаки

Резюме: с помощью проекционной анатомии определили топографию седалищного, мало- и большеберцового нервов у собак. Проекционная анатомия, или голотопия, изучает контуры органа или его части на поверхности тела, связанные с системой внешних ориентиров. Проекционная анатомия важна как базовая дисциплина для оперативной хирургии, на которой строятся оптимальные, атравматичные оперативные доступы. Материалом для выявления проекционной линии седалищного нерва и его ветвей послужили трупы собак разных пород, а также одна живая собака породы ягтерьер. Для изучения топографии седалищного нерва использовали метод тонкого анатомического препарирования, фотографирования, рентгенографии, а также метод линейного выявления проекционной линии седалищного нерва на поверхности тела живого животного (метод голотопии). Поставив перед собой задачу по выявлению проекции седалищного нерва, мы убедились в ценности полученных результатов. Надеемся, что данная и последующие наши работы в проекционной анатомии помогут лучше изучить положение тех или иных анатомических структур, необходимых в практике ветеринарной хирургии.

Ключевые слова: собака, нерв, топография, проекция, анатомия.

Projection anatomy of the sciatic and tibials nerves of a dog

Summary: defined topography of sciatic, small and tibias nerves at dogs by projection anatomy. The projection anatomy, or a golotopiya, studies circuits of an organ or its part on a body surface, connected to system of external reference points. The projection anatomy is important as basic discipline for operational surgery on which optimum, atraumatic quick accesses are built. Projection lines of a sciatic nerve and its branches served as material for detection corpses of dogs of different breeds, and also one live dog of breed a yagteryer. For study of topography of a sciatic nerve used a method of thin anatomic preparation, photography, x-ray, and also a method - the linear detection of the projection line of a sciatic nerve on a surface of a body of a live animal (a golotopiya method). Having set for itself the task on detection of a projection of a sciatic nerve, we were convinced of the value of the received results. We hope that this and our subsequent operations in projection anatomy will help to master better the provision of these or those anatomical structures necessary in practice of veterinary surgery.

Keywords: dog, nerve, topography, projection, anatomy.

Введение

Изучая современную зарубежную литературу по ветеринарной анатомии и хирургии, мы всё чаще сталкиваемся с термином проекционная анатомия. Проекционная анатомия очень тесно связана с анатомией топографической, предметом которой является изучение пространственного взаимного расположения всей совокупности органов и тканей разных систем в той или иной области тела. Проекционная же анатомия, или голотопия, изучает контуры органа или его части на поверхности тела, связанные с системой внешних ориентиров. Когда описывается положение линейного анатомического образования, например, сосудисто-нервного пучка, на поверхности тела с помощью внешних ориентиров строится проекционная линия, соответствующая ходу этого пучка.

Таким образом, исходя из определенных, топографическая и проекционная анатомия важны как базовые дисциплины для оперативной хирургии, на которых строятся оптимальные атравматичные оперативные доступы.

Учитывая вышесказанное, мы поставили перед собой задачу, провести ряд работ по выявлению проекционных линий наиболее важных, с нашей точки зрения, анатомических образований.

Материалы и методы исследований

Материалом для выявления проекционной линии седалищного нерва и его ветвей послужили трупы собак разных пород, а также одна живая собака породы ягтерьер.

Для изучения топографии седалищного нерва использовали метод тонкого анатомического препарирования, фотографирования, рентгенографии, а также метод линейного выявления проекционной линии седалищного нерва на поверхности тела живого животного (метод голотопии).

Результаты исследований и их обсуждение

Седалищный нерв, является самым крупным нервом пояснично-крест-

цового сплетения. Он образован вентральными корешками шестого поясничного, первого и второго крестцового спинномозговых нервов. Нерв является смешанным по функции и иннервирует почти всю тазовую конечность за исключением четырёхглавой мышцы бедра, иннервацию которой осуществляет бедренный нерв. Пройдя через большую седалищную вырезку, седалищный нерв располагается в специальном желобе шейки бедренной кости между большим вертелом и её головкой. Этот участок нерва имеет постоянную топографию и наиболее доступен для блокады при хирургических вмешательствах. В дальнейшем нерв оказывается на каудальной поверхности тазобедренного сустава, отдавая по ходу ветви в его капсулу (рисунок 1).

Дистальнее тазобедренного сустава, ствол седалищного нерва делится на большеберцовый и общий ствол малоберцовых нервов. При этом указанные нервы заключены в муфту, образованную общим эпиневрием. Этот участок нерва проходят вдоль каудальной поверхности бедра до подколенной области. На расстоянии 2,0 см выше начальной точки прикрепления икроножной мышцы, большеберцовый и малоберцовый нервы покидают общий эпиневрив. Этот факт в доступных нам источниках литературы не отмечен.

Общий малоберцовый нерв иннервирует группу сгибателей скакательного сустава и разгибателей суставов пальцев стопы. Он является прямым продолжением седалищного нерва, после отхождения от последнего, большого берцового нерва. Ствол общего малоберцового нерва располагается несколько каудальнее бедренной кости.

Большеберцовый нерв лежит каудальнее малоберцового. Он является основным источником иннервации группы разгибателей тазобедренного сустава, разгибателей скакательного, и мышц сгибателей суставов пальцев стопы. В области проксимальной и дис-

тальной третей бедра, от ствола большеберцового нерва, отходят соответствующие мышечные ветви для двуглавой, полусухожильной, полуперепончатой и других мышц тазовой конечности.

В подколенной области большеберцовый нерв проходит между головками икроножной мышцы и спускается дистально по латеральной поверхности ахиллова сухожилия рассыпаясь на плантарные латеральные и медиальные нервы, являющиеся источниками иннервации плантарной поверхности стопы.

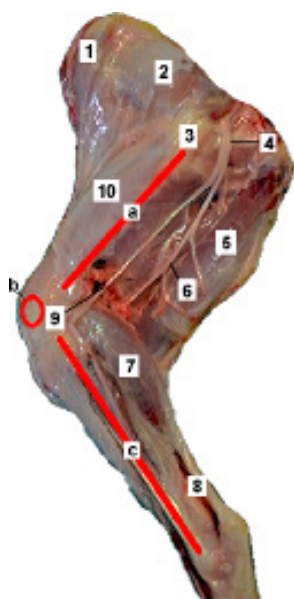


Рисунок 1 - Скелето- и синтопия седалищного и берцовых нерва собак (двуглавая мышца бедра удалена):

a – проекция бедренной кости; *b* – проекция коленной чашечки; *c* – проекция большеберцовой кости; 1 – портняжная мышца; 2 – средняя ягодичная мышца; 3 – проекция большого вертела бедренной кости; 4 – ствол седалищного нерва; 5 – полуперепончатая мышца; 6 – малоберцовый нерв; 7 – икроножная мышца; 8 – ахиллово сухожилие; 9 – большеберцовый нерв; 10 – четырёхглавая мышца бедра.

В результате проведённого детального изучения топографии седалищного

нерва, и основываясь на поверхностных костных ориентирах, можно построить мнимую линию, то есть голотопию седалищного нерва на латеральную поверхность тазовой конечности (рисунок 2).




Рисунок 2 - Графическая реконструкция проекции седалищного и берцовых нервов на латеральную поверхность бедра и голени собаки:

1 – подвздошная кость; 2 – седалищная кость; 3 – тазобедренный сустав; 4 – бедренная кость; 5 – коленная чашка; 6 – скелет голени; 7 – ствол седалищного нерва; 8 – большеберцовый нерв; 9 – малоберцовый нерв.

Ствол седалищного нерва, как было описано выше, располагается в специальном желобе шейки бедра, между большим вертелом и головкой. Большой вертел как поверхностный костный ориентир довольно легко прощупывается через кожу и находится латеральнее тазобедренного сустава, на равном удалении от краниального края крыла подвздошной кости и седалищного бугра. От большого вертела бедренной кости необходимо провести мнимую прямую до коленной чашечки, что будет соответствовать топографии диафиза бедренной кости. Зная скелето- и синтопию седалищного, а также начального ствола большеберцового и малоберцового нервов, можно представить их положение относительно бедренной кости, Они располагаются несколько каудальнее от неё. В связи с тем, что указанные нервы

располагаются с медиальной поверхности двуглавой мышцы бедра, глубина их залегания напрямую зависит от толщины и развитости этого органа.

Чтобы представить положение малоберцового нерва, необходимо провести прямую от коленной чашечки до скакательного сустава: что соответствует топографии скелета голени (рисунок 2). Малоберцовый нерв, покидая общий эпинервий несколько каудальнее и выше подколенной области, направляется к головке малоберцовой кости, пересекает её и, опускаясь дистально, отдаёт многочисленные ветви в сгибатели скакательного сустава и мышцы

разгибатели суставов пальцев стопы. Проекция большеберцового нерва берёт начало в той же подколенной области под берцовой ветвью двуглавой мышцы бедра и простирается каудодистально к середине икроножной мышцы.

Выводы

Поставив перед собой задачу по выявлению проекции седалищного нерва, мы убедились в ценности полученных результатов. Надеемся, что данная и последующие наши работы в проекционной анатомии помогут лучше изучить положение тех или иных анатомических структур необходимых в практике ветеринарной хирургии.

Литература

1. Зеленовский, Н.В., Щипакин, М.В. Практикум по ветеринарной анатомии, Т. 2 Спланхнология и ангиология // Н.В. Зеленовский, М.В. Щипакин – СПб: изд-во «ИКЦ», 2014. – 160с.
2. Зеленовский, Н.В., Племяшов, К.В., Щипакин, М.В., Зеленовский, К.Н. Анатомия собаки / Н.В. Зеленовский, К.В. Племяшов, М.В. Щипакин, К.Н. Зеленовский // учебное пособие. – СПб: изд-во «ИКЦ», 2015. – 267с.
3. Dyce, K.M., Sack, W.O., Wensing, C.J.C. Textbook of veterinary anatomy. London, 1987. - 820p.
4. Klaus-Dieter Budras, Patrick H. McCarthy, Wolfgang Fricke, Renate Richter Anatomy of the Dog. Germany, 2007. – 224p.

УДК: 636.7:611.69

Соловьева, Л.П., Полетаева, А.С., Якубовская, М.Ю.
Solovieva, L., Poletaeva, A., Yakubovskaya, M.

Динамика тканевых компонентов в молочной железе холостых самок собак

Резюме: на основании комплексных морфологических исследований были описаны закономерности развития паренхимы и стромы молочной железы у холостых самок собак в возрастном аспекте. Морфометрические характеристики, такие как макроскопическая оценка молочных холмов и сосков, соотношение тканевых компонентов, высота и ширина лактоцитов, диаметр их ядер были использованы при изучении степени развития железистого аппарата и соединительнотканной стромы и определении морфоструктурного развития молочной железы на этапе истинной зрелости организма постнатального периода онтогенеза.

Ключевые слова: собака, молочная железа, паренхима, строма, долька, лактоцит, ядро.

Dynamics of tissue components in the mammary gland of unbred female dogs

Summary: the article describes the pattern of development of parenchyma and stroma of mammary gland in unbred female dogs depending on their age. Morphometric characteristics such as macroscopic evaluation of the mammary nipples and the hills, the ratio of tissue components, the height and width of lactocytes, the diameter of their nuclei were used to study the degree of development of the glandular apparatus, and the connective tissue stroma and to define the morphostructural development of the mammary gland at the stage of true maturity of the organism in postnatal ontogenesis period.

Key words: dog, mammary gland, parenchyma, stroma, lobe, lactocyte, nucleus.

Введение

Развитие и функциональная деятельность молочной железы тесно взаимосвязаны с функцией половых органов самки как в филогенезе, так и в онтогенезе. Молочная железа самок - это уникальный орган, синтезирующий молоко,

которое является естественной пищей для удовлетворения потребностей новорожденных щенят в питательных веществах, энергии и формирования физиологического иммунитета в первые дни жизни после рождения. Поэтому всестороннее изучение и раскрытие законо-

мерностей развития молочной железы собак как сложноорганизованного органа в возрастном аспекте, анализ адаптационных перестроек её тканевых компонентов при смене физиологического состояния организма является актуальной проблемой фундаментальной биологии развития [3]. В данном научном направлении остаётся много невыясненных вопросов, в частности, морфологов в большей мере интересуют вопросы, связанные с возрастными изменениями тканевых компонентов в молочной железе, их оптимальном соотношении, а также в связи со сменой физиологического состояния организма на разных уровнях структурной организации: макроскопическом, микроскопическом, ультрамикроскопическом. Такие исследования необходимы для практики ветеринарной медицины, т.к. частота поражений опухолевыми заболеваниями молочной железы у собак достаточно высокая (50,0%) [1, 4, 6].

Целью настоящей работы является изучение динамики тканевых компонентов в молочной железе холостых собак в возрастном аспекте.

Материал и методы исследований

Объектом исследования служили взрослые холостые самки собак, из которых были сформированы две группы: 1-я - самки в возрасте 1,5 года, достигшие физиологического созревания (n=7); 2-я - самки 3-6 лет, ранее щенившиеся (n=9). Биологическим материалом для гистологического исследования служили молочные железы. Морфологические свойства молочной железы самок собак изучали визуально в день поступления материала.

Микроскопическое строение молочной железы изучали методом гистологического анализа. Образцы биологических тканей, включающие соски с подлежащим участком молочного холмика, фиксировали в 8% нейтральном растворе формалина. Срезы готовили на санном микротоме (МС-2) после обезвоживания материала и заклю-

чения в парафин (толщина срезов 5-7 мкм). Окраску срезов проводили по общепринятым методикам: гематоксилином G1 (Джилла-1) - БиоВитрум, эозином (описание общей гистологической структуры), по Вейгерту с добавлением гематоксилин-пикрофуксина (дифференциация и обнаружение коллагеновых и эластических волокон). Морфометрические исследования проводили в программе «Motic Images Plus 2,0». В каждом срезе делали от 10 до 50 измерений изучаемого показателя в нескольких полях зрения препарата. Статистическую обработку цифровых данных по тканевым компонентам проводили по методу Г.Ф. Лакина (1980) [5], цитокариометрию - согласно наставлениям Г.Г. Автандилова (1990) [5].

Результаты эксперимента и их обсуждение

Установили следующие особенности морфологии множественной молочной железы собак сравниваемых групп. Так, у небеременных нещенившихся самок собак в возрасте 1,5 года молочная железа сформирована из двух плоских лентовидных млечных полосок, визуальнo неразличимых. Млечные полоски в виде тонких плотных лентовидных утолщений, можно обнаружить только при их пальпации в области паховых холмов, в абдоминальных холмах они слабо выражены, в краниальных - практически отсутствуют. Таким образом, толщина млечных полосок вместе с кожей в области паховых холмов равна $0,56 \pm 0,005$ см, в абдоминальных они становятся тоньше на 21,8% ($0,42 \pm 0,004$ см), а в краниальных истончаются ещё на 46,5% ($0,22 \pm 0,001$ см) по сравнению с предыдущими холмами.

Основу млечных полосок составляет плотная волокнистая соединительная ткань, срастающаяся с поверхностными фасциями брюшных мышц, в которой над паховыми и абдоминальными сосками находится железистый эпителий в виде долек или островков. Млечные полоски сформированы в

среднем четырьмя-пятью парами изолированных молочных холмов. По локализации на вентральной поверхности тела различают две пары паховых, две пары абдоминальных и одну пару краниальных молочных холмов, морфологически не связанных между собой. Они являются самостоятельными морфофункциональными образованиями, заканчивающимися основными сосками и визуально неразличимыми. Количество сосков соответствует количеству молочных холмов железы. У самок собак, как и у многих других видов млекопитающих с множественными молочными железами, соски располагаются в два ряда по бокам белой линии живота. Локализацию молочных холмов можно определить по присутствию на них основных сосков конической формы с округлой верхушкой, на которой открываются 8-10 и более отверстий сосковых каналов.

Кроме основных молочных холмов у собак часто обнаруживаются дополнительные холмы и, соответственно, соски, которые формируются параллельно с основными сосками на ранних стадиях эмбриогенеза. По всей вероятности они происходят, в результате дезорганизации и дифференциации млечных полосок, и на железе появляются дополнительные соски. Количество дополнительных сосков на молочной железе собаки варьирует от 1 до 18. Чаще всего они обнаруживаются на левой половине молочной железы (39,6%) и реже на правой (12,4%). Дополнительные соски расположены беспорядочно вокруг основных на расстоянии 6,0-5,5мм. Следует отметить, что в зачатковом состоянии дополнительные соски (длиной 1,32±0,005мм и диаметром 2,62±0,005мм) обнаруживаются у краниальных холмов, однако в области абдоминальных и паховых холмов они визуально хорошо различимы, их длина варьирует от 3,36±0,05 до 22,00±0,60мм, диаметр от - 7,50±0,07 до 11,20±0,07мм.

Анализ гистологических препаратов из дополнительных молочных холмов подтверждает присутствие в них гиперплазии, т.е. наличие над соответствующим дополнительным соском железистой ткани, а также протоковых полей железок. Железистая ткань представлена в виде микроскопических молочных долек длиной 447,60±11,00 мкм, шириной 142,30±7,00 мкм. Протоковые поля формируются вокруг крупных протоков, которые являются продолжением сосковых синусов, их длина варьирует от 756 до 1113 мкм, ширина - от 140 до 416 мкм.

Однако при морфологической оценке молочной железы обращают внимание, прежде всего на форму, размеры и расположение основных сосков. По форме соски конические как в первой, так и во второй группе животных. У собак в возрасте 1,5 года параметры (длина×диаметр) паховых и абдоминальных сосков практически равны 11,20±0,21×10,60±0,17мм и 11,50±0,09×10,70±0,23мм, а краниальные соски самые короткие и тонкие (4,50±0,14×4,60±0,05) и отстают в развитии в 2,5 раза и более ($P \leq 0,01$).

На млечных полосках соски расположены широко друг от друга. Так, на правой половине железы расстояние между первым и вторым сосками равно 8,40±0,19см, вторым и третьим - 9,20±0,13см, третьим и четвертым - 10,10±0,08см, четвертым и пятым - 9,40±0,23см, соответственно на левой половине первый и второй соски сближены на 7,1%, все остальные соски расположены на уровне правых.

Анализ расположения симметричных сосков показал, что расстояние между первыми сосками равно 7,10±0,19см, а все последующие соски расположены шире по отношению друг к другу: вторые - на 15,3%, третьи - 34,9%, четвертые - 3,6%, пятые - на 2,6%, следовательно, молочная железа принимает трапециевидную форму, суживающуюся в паховой области и расширенную в краниальной.

С возрастом животных происходит рост и развитие молочной железы и соот-

ветственно сосков. Млечные полосы в области паховых холмов разрастаются в 1,9 раза ($1,03 \pm 0,01$ см), в абдоминальных - 2,4 раза ($1,01 \pm 0,02$ см) и в краниальных - в 2,3 раза ($0,52 \pm 0,005$ см); длина и диаметр паховых сосков увеличиваются на 31,5% и 17,8%, абдоминальных - 33,6% и 27,7% и краниальных - на 65,2% и 29,8% ($P \leq 0,001$). Все последующие параметры увеличиваются на 2,6-18,0% по сравнению с холостыми животными, достигшими физиологического созревания.

Результаты микроскопического анализа свидетельствуют о том, что у холостых нещенившихся 1,5-летних самок, достигших физиологического созревания организма, множественная железа находится в развитии. Основу молочных холмов формирует волокнистая соединительная ткань, на долю которой приходится в среднем $95,30 \pm 0,02\%$ от площади поля зрения препарата ($P < 0,001$, рисунок 1).

В составе межклеточного вещества соединительнотканной стромы хорошо заметны коллагеновые волокна, плотная сеть эластических волокон, фибробласты, гладкомышечные клетки, а также встречаются в виде отдельных небольших островков жировые клетки. Адипоциты крупные, округлой или овальной формы. Диаметр жировых клеток варьирует от 17,5 до 61,9 мкм, в среднем равен $39,50 \pm 0,13$ ($P < 0,001$).

В соединительнотканном остова молочного холма над основанием соска расположен железистый эпителий в виде долек лентовидной или овальной формы, крайне редко треугольной и ромбовидной формы, на долю железистой ткани приходится в среднем $4,60 \pm 0,13\%$, соединительной - $95,40 \pm 0,02\%$ от площади поля зрения препарата. Следует заметить, что у холостых нещенившихся самок в возрасте 1,5 года дольки представляют собой островки из эпителиальных клеток. Диаметр долек варьирует от $295,20 \pm 0,29$ до $182,40 \pm 0,41$ мкм, в среднем равен $251,70 \pm 0,44$ мкм. Эпителиальные клетки

не оформлены в секреторные отделы - альвеолотрубки. Соотношение железистого эпителия и соединительнотканного остова равно $0,05:1,00$.

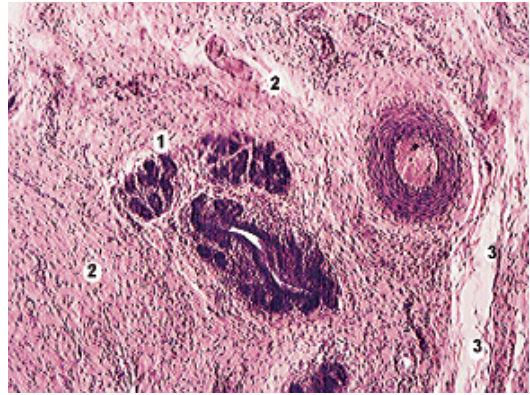


Рисунок 1 – Микроструктура железы самки собаки в период физиологического созревания организма, возраст 1,5 года (окраска гематоксилином и эозином, ок. 10, об. 4):

1 - железистый эпителий; 2 - соединительнотканый остов; 3 - жировые клетки.

Эпителиальные клетки островков по форме кубические, однотипные по строению и низкие. Высота клеток варьирует от 3,60 до 5,80 мкм, в среднем равна $4,71 \pm 0,11$ мкм. Клетки плотно прилегают друг к другу, при этом границы лактоцитов трудно различимы. Ядра в клетках средние по величине, диаметр варьирует от 2,10 до 3,60 мкм. Площадь ядра равна $6,40 \pm 0,12$ мкм², всей клетки $16,60 \pm 0,28$ мкм², ЦЯО 1,60. Индекс клеточной высоты 1,00.

В молочной железе взрослых холостых самок собак, ранее лактирующих, выявили существенные изменения тканевых компонентов. Паренхима молочных холмов представлена системой выводных железок в количестве 8-12 и более, концевых секреторных отделов и соединительной тканью (рисунок 2). Железистый эпителий молочных холмов разделён толстыми ($871,40 \pm 35,00$ мкм) соединительнотканью полями и тяжами на чётко выраженные доли

разной величины и формы. Каждая доля состоит из отдыхающих долек округлой, овальной, ромбовидной и удлинённой формы.

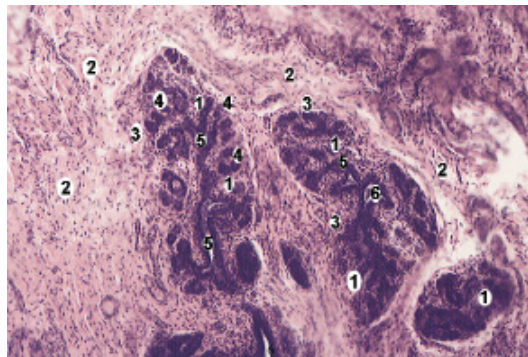


Рисунок 2 – Микроструктура железы холостой самки собаки, возраст 4 года (окраска гематоксилином и эозином, ок. 10, об. 4):

1 - железистый аппарат; 2 - соединительнотканый остов; 3 - дольки; 4 - альвеолы; 5 - внутридольковые протоки; 6 - междольковый проток.

В долях насчитывается 10-65 и более альвеол. Дольки толстыми ($96,50 \pm 0,12$ мкм) междольковыми перегородками отделены друг от друга. В соединительном остове проходят кровеносные сосуды, нервы и выводные протоки. Последние разветвляются, формируя междольковые, далее направляются внутрь долек, затем они уменьшаются и самые малые превращаются в альвеолярные ходы, заканчивающиеся секреторными отделами. На железистый аппарат молочной железы взрослых холостых ранее лактировавших собак приходится $21,10 \pm 0,34\%$, на долю соединительнотканного остова - $78,90 \pm 0,08\%$ от площади поля зрения препарата. Соотношение паренхимы и стромы равно 0,30:1,00. В соединительнотканном остове молочных холмов наблюдается значительно меньше коллагеновых волокон и больше эластических. В отдыхающих долях выявлены альвеолы двух типов: с закрытыми про-

светами (спавшиеся) и с открытыми просветами (неспавшиеся). Однако следует заметить, что большая часть альвеол в долях находится в спавшемся состоянии, т.е. они закрыты. При этом альвеолы принимают округлую или овальную форму. Диаметр альвеол варьирует от 17,00 до 54,40 мкм, в среднем $34,50 \pm 0,27$ мкм. Альвеолы разделены широкими межальвеолярными прослойками ($51,60 \pm 0,74$ мкм) из рыхлой волокнистой соединительной ткани.

Изнутри стенки альвеол выстланы одним слоем разнотипных по морфологии клеток, лежащих на базальной мембране, обновление которой происходит как за счёт клеток эпителия, так и соединительной ткани. Чаще встречаются клетки кубической формы, крайне редко - плоской и цилиндрической. Параметры кубических клеток в среднем равны: диаметр ядра - $2,74 \pm 0,02$ мкм, высота клетки - $4,80 \pm 0,05$ мкм, ширина клетки - $4,80 \pm 0,01$ мкм, площадь ядра - $5,80 \pm 0,09$ мкм², всей клетки - $18,10 \pm 0,17$ мкм², ЦЯО - 2,10. Высота плоских клеток изменяется от 3,70 до 5,60 мкм, диаметр ядра - 2,40-3,90 мкм. Площадь ядра $2,80 \pm 0,03$ мкм², всей клетки - $18,70 \pm 0,21$ мкм², ЦЯО - 1,90. Индекс клеточной высоты - 0,80.

Клетки цилиндрической формы имеют высоту $5,01 \pm 0,09$ мкм (вариация от 4,20 до 5,80 мкм), ядра округло-овальной формы (2,10-3,60 мкм), средний диаметр $3,10 \pm 0,03$ мкм. Площадь ядра варьирует от 4,30 до 8,80 мкм² ($7,60 \pm 0,12$ мкм²), всей клетки - от 11,80 до 20,10 мкм² ($15,70 \pm 0,17$ мкм²), ЦЯО - 1,10. Индекс клеточной высоты - 1,20.

Заключение

В разные возрастные периоды холостых самок собак интенсивность развития структурных компонентов паренхимы и стромы множественной молочной железы неодинаковы:

– у собак в период физиологического созревания организма (1,5 года) железистый эпителий в молочных холмах развит незначительно ($4,60 \pm 0,15\%$), но

довольно сильно развит соединительнотканый остов ($95,40 \pm 0,02\%$), их соотношение равно $0,05:1,00$. Эпителиальные клетки по форме кубические и однотипные по строению. Высота клеток равна $4,73 \pm 0,12$ мкм. Индекс клеточной высоты — $1,00$, ЦЯО — $1,60$;

— у холостых собак, но ранее щенившихся (3-7 лет), в стадии функционального покоя молочной железы, железистый эпителий холмов пред-

ставлен недейательной паренхимой ($21,20 \pm 0,35\%$) в виде отдыхающих долек, в которых преобладают альвеолы с закрытыми просветами и довольно мощной соединительнотканной стромой ($78,80 \pm 0,09\%$), коэффициент тканевых компонентов $0,30:1,00$. Стенки альвеол выстланы разнотипными по морфологии клетками: кубическими, плоскими и цилиндрическими.

Литература

1. Абрамова, Л.Л., Антипов, А.А. Закономерности гистогенеза молочной железы коз при смене функциональных состояний // Вестник ветеринарии / Научные труды Академии ветеринарной медицины (Оренбургский ГАУ, Оренбургское областное управление ветеринарии). — Оренбург.: ПМГ ВНИИМСа, 2000. — Вып. 3. - С. 11-13.
2. Автандилов, Г.Г. Медицинская морфометрия / Г.Г. Автандилов. — М.: Медицина, 1990. — 384 с.
3. Галанцев, В.В. Эволюция лактации / В.В. Галанцев, Е.П. Гуляева. — Л.: Наука, 1987. — 175 с.
4. Дроздова, Л.И. Вариабельность опухолей молочной железы у собак // Актуальные вопросы ветеринарной медицины мелких домашних животных. Екатеринбург, 1997. — С. 21-23.
5. Лакин, Г.Ф. Биометрия / Г.Ф. Лакин. — М., 1980. — 296 с.
6. Меерзон, Т.И. Морфология молочной железы собак / Т.И. Меерзон, Л.Л. Абрамова, В.А. Кривонос // Материалы 24-й преподавательской и 42-й студенческой научно-практических конференций. — Оренбург, 2002. — С. 272-273.

Авторы номера Authors of articles

1. Андреев, Константин Андреевич, кандидат ветеринарных наук, ФГБОУ ВО «Санкт-Петербургская государственная академия ветеринарной медицины», E-mail: Mishal2008@rambler.ru

2. Андреева, Светлана Дмитриевна, кандидат ветеринарных наук, доцент, ФГБОУ ВПО «Вятская государственная сельскохозяйственная академия», г. Киров, E-mail: a_s_d_16@bk.ru

3. Бартенева, Юлия Юрьевна, кандидат ветеринарных наук, доцент кафедры анатомии животных, ФГБОУ ВО «Санкт-Петербургская государственная академия ветеринарной медицины», E-mail: bartjulia@mail.ru

4. Белопольский, Александр Егорович, доктор ветеринарных наук, ФГБОУ ВО «Санкт-Петербургская государственная академия ветеринарной медицины», E-mail: belopolskiy@mail.ru

5. Былинская, Дарья Сергеевна, кандидат ветеринарных наук, кафедра анатомии животных, ФГБОУ ВО «Санкт-Петербургская государственная академия ветеринарной медицины», E-mail: goldberg07@mail.ru

6. Ветров Иван Борисович, аспирант ФГОУ ВПО «Санкт-Петербургская Государственная Академия Ветеринарной Медицины», E-mail: immelstorun@yandex.ru

7. Вирунен, Сергей Владимирович, кандидат ветеринарных наук, кафедра анатомии животных, ФГБОУ ВО «Санкт-Петербургская государственная академия ветеринарной медицины». E-mail: k.anatomii@yandex.ru

8. Гугкаева, Марина Станиславовна – кандидат биологических наук, доцент, ФГБОУ ВО «Горский государственный аграрный университет» г. Владикавказ, E-mail: ggau.vet@mail.ru

9. Дугучиев, Идрис Бетирсултанович, кандидат ветеринарных наук, соискатель, ФГБОУ ВО «Санкт-Петербургская государственная академия ветеринарной медицины». E-mail: znvprof@mail.ru

10. Ермашкевич, Екатерина Игоревна, аспирант, ФГБОУ ВО «Ивановская государственная сельскохозяйственная академия имени Д.К. Беляева», г. Иваново, E-mail: kano7777@bk.ru

11. Зеленевский, Константин Николаевич, кандидат ветеринарных наук, ООО НПП «АВИВАК», Санкт-Петербург, Ленинградская область, E-mail: znvprof@mail.ru

12. Зеленевский, Николай Вячеславович, доктор ветеринарных наук, профессор, декан факультета биотехнологий, НЧОУ ВО «Национальный открытый институт г. Санкт-Петербург». E-mail: znvprof@mail.ru

13. Ивановский, Александр Александрович, доктор ветеринарных наук, ФГОУ ВО «Вятская государственная сельскохозяйственная академия», ФГБНУ НИИСХ Северо-Востока, г. Киров, E-mail: tosamilk@gmail.com, aleksannd2012@yandex.ru

14. Ильина, Ольга Петровна, доктор биологических наук, профессор, ФГБОУ ВО «Иркутский государственный аграрный университет имени А.А. Ежевского», E-mail: Olgailina56@mail.ru

15. Корзенников, Сергей Юрьевич, соискатель, ООО «Идаванг-Агро», ФГБОУ ВО «Санкт-Петербургская государственная академия ветеринарной медицины». E-mail: leo2509@mail.ru

16. Кирилловых, Анна Сергеевна, старший преподаватель, ФГБОУ ВО «Вятская государственная сельскохозяйственная академия», г. Киров, E-mail: annakirillovykh@mail.ru

17. Клетикова, Людмила Владимировна, доктор биологических наук, профессор, ФГБОУ ВО «Ивановская государственная сельскохозяйственная академия имени Д.К. Беляева», г. Иваново, E-mail: doktor_xxi@mail.ru

18. Корнева, Галина Владимировна, кандидат ветеринарных наук, доцент ФГБОУ ВО «Ивановская государственная сельскохозяйственная академия имени Д.К. Беляева», г. Иваново, E-mail: proninvv63@mail.ru

19. Крайнова, Карина Александровна, студент 2 курса, ФГБОУ ВО «Костромская государственная сельскохозяйственная академия», г. Кострома, E-mail: slp.52@mail.ru

20. Куга, Светлана Андреевна, аспирант, ФГБОУ ВО «Санкт-Петербургская государственная академия ветеринарной медицины». E-mail: kafpit@mail.ru

21. Кузина, Татьяна Борисовна, кандидат ветеринарных наук, ГУ «Санкт-Петербургская городская ветеринарная лаборатория», E-mail: ideidevet@yandex.ru

22. Кузьмин, Владимир Александрович, профессор, доктор ветеринарных наук, ФГБОУ ВО «Санкт-Петербургская государственная академия ветеринарной медицины», E-ideidevet@yandex.ru

23. Лапина, Татьяна Ивановна, доктор биологических наук, профессор, Муниципальное бюджетное учреждение «Ростовский-на-Дону ЗООПАРК», E-mail: diacen-rd2012@yandex.ru

24. Милков, Антон Андреевич, аспирант, ФГОУ ВО «Вятская Государственная Сельскохозяйственная Академия», г. Киров, E-mail: tosamilk@gmail.com, aleksannd2012@yandex.ru

25. Панфилов, Алексей Борисович, профессор, доктор ветеринарных наук, ФГБОУ ВО «Вятская государственная сельскохозяйственная академия», г. Киров, E-mail: 43panfilov@mail.ru

26. Персаева, Надежда Сергеевна, аспирант, ФГБОУ ВО «Горский государственный аграрный университет», г. Владикавказ, E-mail: ggau.vet@mail.ru

27. Полетаева, Анастасия Сергеевна, аспирант кафедры анатомии и физиологии животных, ФГБОУ ВО «Костромская государственная сельскохозяйственная академия», г. Кострома, E-mail: slp.52@mail.ru

28. Пронин, Валерий Васильевич, доктор биологических наук, профессор, ФГБОУ ВО «Ивановская государственная сельскохозяйственная академия имени Д.К. Беляева», г. Иваново, E-mail: proninvv63@mail.ru

29. Прусаков, Алексей Викторович, кандидат ветеринарных наук, доцент, кафедра анатомии животных, ФГБОУ ВО «Санкт-Петербургская государственная академия ветеринарной медицины», E-mail: prusakovv-av@mail.ru

30. Рядинская, Нина Ильинична, доктор биологических наук, профессор, ФГБОУ ВО «Иркутский государственный аграрный университет имени А.А. Ежевского», E-mail: ryadinskaya56@mail.ru

31. Савенков, Константин Сергеевич, кандидат сельскохозяйственных наук, ФГБОУ ВО «Санкт-Петербургская государственная академия ветеринарной медицины». E-mail: vetkos@inbox.ru

32. Сайванова, Светлана Алексеевна, старший преподаватель, ФГБОУ ВО «Иркутский государственный аграрный университет имени А.А. Ежевского», E-mail: ms.svetikss@mail.ru

33. Смирнов, Александр Викторович, кандидат ветеринарных наук, доцент, ФГБОУ ВО «Санкт-Петербургская государственная академия ветеринарной медицины». E-mail: asrvet@mail.ru

34. Соловьева, Любовь Павловна, доктор биологических наук, профессор, ФГБОУ ВО «Костромская государственная сельскохозяйственная академия», г. Кострома, E-mail: slp.52@mail.ru

35. Стекольников, Анатолий Александрович, член-корреспондент РАН, доктор ветеринарных наук, профессор, ФГБОУ ВО «Санкт-Петербургская государственная академия ветеринарной медицины». E-mail: secretary@spbgavm.ru

36. Тимкина, Полина Сергеевна, аспирант, ФГБОУ ВО «Вятская государственная сельскохозяйственная академия», Киров, E-mail: a_s_d_16@bk.ru

37. Фогель, Леонид Сергеевич, кандидат ветеринарных наук, ФГБОУ ВО «Санкт-Петербургская государственная академия ветеринарной медицины». E-mail: ideidevet@yandex.ru

38. Черновалов, Даниил Сергеевич, аспирант, ФГБОУ ВО «Санкт-Петербургская государственная академия ветеринарной медицины». E-mail: secretary@spbgavm.ru

39. Чеходариди, Федор Николаевич, доктор ветеринарных наук, профессор, ФГБОУ ВО «Горский государственный аграрный университет», г. Владикавказ, E-mail: ggau.vet@mail.ru

40. Чуркина, Елена Олеговна, ветеринарный врач, аспирант, ФГБОУ ВО «Санкт-Петербургская государственная академия ветеринарной медицины». E-mail: churkina_88@inbox.ru

41. Щербаков, Роман Андреевич, ветеринарный врач, Муниципальное бюджетное учреждение «Ростовский-на-Дону ЗООПАРК», E-mail: diacen-rd2012@yandex.ru

42. Щипакин, Михаил Валентинович, доктор ветеринарных наук, доцент, заведующий кафедрой анатомии животных, ФГБОУ ВО «Санкт-Петербургская государственная академия ветеринарной медицины». E-mail: mishal2008@rambler.ru

43. Якубовская, Марина Юрьевна, кандидат ветеринарных наук, ФГБОУ ВО «Костромская государственная сельскохозяйственная академия», г. Кострома, E-mail: slp.52@mail.ru

Информация для авторов

Уважаемые коллеги!

Негосударственное частное образовательное учреждение высшего профессионального образования «Национальный открытый институт г. Санкт-Петербург» (НЧОУ ВПО «Национальный открытый институт г. Санкт-Петербург») и его факультет биотехнологий приглашает Вас опубликовать результаты своих научных исследований в двадцатом (втором в 2016 году) номере научно-производственного журнала «Иппология и ветеринария» (Свидетельство о регистрации средства массовой информации ПИ № ФС77-45531 от 16 июня 2011 г.).

Журнал включён в «Перечень рецензируемых научных изданий, в которых должны быть опубликованы основные научные результаты диссертаций на соискание учёной степени кандидата наук, на соискание учёной степени доктора наук» Министерства образования и науки Российской Федерации

Публикация результатов научных изысканий является чрезвычайно ответственным и важным шагом для каждого учёного. В процессе исследовательской работы появляется множество новых оригинальных идей, теорий, заслуживающих самого пристального внимания научной общественности. В связи с этим особую актуальность приобретают публикации исследований в научных сборниках и журналах, распространяемых в России и за рубежом. Кроме того, наличие определённого числа публикаций является обязательным условием при защите диссертации, для получения категорий или повышения по службе.

Основные тематические направления журнала:

1. Высшее образование: состояние, проблемы и перспективы.
2. Иппология, кинология, фелинология и ветеринария.
3. Зоопсихология или антропоморфизм? (Дискуссионный клуб.)
4. Экология.
5. Деонтология в зоосфере.
6. Антропогенное воздействие и адаптация животного организма.
7. Доместикация новых видов – приспособительные реакции.
8. Возрастная, видовая, породная и индивидуальная морфология животных.
9. Новые методы исследований в иппологии, кинологии и ветеринарии.
10. Охрана прав животных.

ПРАВИЛА ОФОРМЛЕНИЯ СТАТЬИ

1. Статья пишется на русском языке.
2. Материал статьи должен соответствовать профилю журнала и содержать результаты научных исследований, ранее не публиковавшиеся в других изданиях.
3. Статья должна быть тщательно откорректирована и отредактирована.
4. В верхнем левом углу первой страницы статьи размещается УДК.
5. Далее следуют: название статьи (прописными буквами размер шрифта 12 пт), фамилия, имя и отчество автора (авторов) без сокращений, научная степень, страна, организация (курсивом, шрифт 10 пт); E-mail автора (всех соавторов) резюме (курсив, шрифт 10 пт), ключевые слова (курсив, шрифт 10 пт).
6. Потом указывают: название статьи, фамилия и инициалы автора (авторов) на английском языке – транслитерация (10 пт); Summary (на английском языке объёмом 300-400 знаков, 10 пт); Keywords (до 10 ключевых слов на английском языке, 10 пт).
7. Статья должна иметь следующую структуру: введение, материал и методика исследований, результаты эксперимента и их обсуждение, выводы, литература.
8. Текст статьи располагается на листе формата А4, поля: верхнее и нижнее – 2,0 см, левое – 3,0 см, правое – 1,5 см. Текст статьи, список литературы (шрифт 10 пт).
9. Список литературы оформляется согласно ГОСТу 7.1-2003. В тексте ссылки нумеруются в квадратных скобках, номер указывает на источник в списке литературы. В статье рекомендуется использовать не более 10 литературных источников.
10. Объём статьи – до десяти страниц машинописного текста (29-30 строк на странице, в строке до 60 знаков).
11. Число рисунков в статье не более пяти. Рисунки растровые, разрешение не менее 300 dpi, расширение tif. Они должны быть представлены в виде отдельных файлов.
12. Таблицы, размещённые по тексту статьи в текстовом редакторе Word, необходимо продублировать в виде отдельных файлов в редакторе Office excel.
13. В статье не следует употреблять сокращения слов, кроме общепринятых (т.е., т.д., и т.п.).
14. Статья должна иметь внутреннюю рецензию, написанную кандидатом или доктором наук. Рецензия пишется на фирменном бланке организации, где была выполнена работа, и должна содержать ФИО автора (ов), название статьи, текст рецензии, подпись рецензента и печать организации. В рецензии должно быть заключение о необходимости публикации данной статьи в открытой печати.
15. Статью (текстовый редактор Word) и рецензию (отдельный файл «в виде рисунка» с расширением PDF) на неё необходимо выслать по электронной почте p.zelenevskiy@noironline.ru или znvprof@mail.ru до 25 мая 2016 г.
16. Редакционная коллегия оставляет за собой право производить редакционные изменения, не искажающие основное содержание статьи.
17. Все статьи рецензируются ведущими учёными. Рецензии хранятся в редакции в течение пяти лет.
18. Датой поступления статьи считается день получения редакцией окончательного текста.
19. Статьи аспирантов (без соавторов) публикуются бесплатно. Об условиях публикации статей других категорий авторов можно ознакомиться на сайте НОИР, по электронной почте главного редактора журнала (znvprof@mail.ru).

ОБРАЗЕЦ ОФОРМЛЕНИЯ СТАТЬИ

УДК: 616.98:579.834.115-036.2:636.1

Фамилия, имя, отчество автора (каждого соавтора), учёная степень, учёное звание, место работы, должность, E-mail, телефон.

Эпизоотологические особенности лептоспироза лошадей

Резюме: по своей актуальности, эпидемиологической проекции и экономическим затратам, лептоспироз находится в одном ряду с туберкулёзом и бруцеллёзом, и курируется Всемирной организацией здравоохранения. Главной эпизоотологической особенностью лептоспироза сельскохозяйственных животных в настоящее время является преобладание бессимптомных форм инфекции в виде лептоспиросительства и лептоспирозной иммунизирующей субинфекции. Цель работы: изучение эпизоотологических особенностей и этиологической структуры лептоспироза у лошадей в реакции микроагглютинации в условиях г. Санкт-Петербурга. Проведение серологического исследования на лептоспироз и оценку результатов обнаружения специфических лептоспирозных антител осуществляли в реакции микроагглютинации (РМА), исследуя парные сыворотки крови лошадей. Установлен значительный уровень инфицирования лептоспирами лошадей в г. Санкт-Петербурге и пригородах мегаполиса, составляющий 50% от числа исследованных животных. Доминирующими серогруппами лептоспир у лошадей являлись *Icterohaemorrhagiae* – 47,82%, *Tarassovi* – 15,94%. На примере лошадей подтверждён относительный характер гостальной специфичности лептоспир. На объектах, эпидемиологически значимых по лептоспирозу лошадей (частных конюшнях, конно-спортивных комплексах, ипподромах, зоопарках, цирках), рекомендовано обязательно вакцинировать обслуживающий персонал (200–250 слов).

Ключевые слова: лептоспироз, лошади, серогруппа, реакция микроагглютинации, гостальная специфичность лептоспир (10–12 слов).

Epizootology particular qualities of leptospirosis horses

Summary: according to the urgency, the epidemiological projections and economic costs, leptospirosis is on a par with tuberculosis and brucellosis, and is supervised by the World Health Organization. The main epizootic particular qualities of leptospirosis farm animals is currently the prevalence of asymptomatic infection in as leptospirosis carrier state and leptospirosis immunizing subinfection. Purpose of work: to study the epizootic characteristics and etiological structure of leptospirosis in horses in microagglutination reaction in urban environments of St. Petersburg. Carrying serology for leptospirosis and evaluation of the results of detection of specific leptospirosis antibodies were carried out in reaction microagglutination (RMA) by examining paired serum horses. A significant level of infection with leptospirosis horses in megacity St. Petersburg is 50% of the number of animals tested. The dominant serogroups of leptospirosis in horses were *Icterohaemorrhagiae* – 47,82%, *Tarassovi* – 15,94%. In horses confirmed the relative nature of hostal specificity leptospirosis. At the objects, epidemiologically significant for leptospirosis horses (private stables, equestrian complexes, racecourses, zoos, circuses), definitely recommended to vaccinate staff.

Key words: leptospirosis, horses, serogroup, microagglutination reaction specificity of Hostal leptospirosis.

Введение

Материал и методы исследований

Результаты эксперимента и их обсуждение

Выводы

Литература

Отдельным файлом (в виде рисунка с расширением PDF) необходимо выслать рецензию на статью, с заверенной подписью рецензента.

Ежеквартальный научно-производственный журнал

Иппология и ветеринария

Учредитель – ООО «Национальный информационный канал»

Журнал издается при поддержке

НЧОУ ВПО «Национальный открытый институт г. Санкт-Петербург»

Журнал включен в

«Перечень рецензируемых научных изданий, в которых должны быть опубликованы основные научные результаты диссертаций на соискание ученой степени кандидата наук, на соискание ученой степени доктора наук»

Министерства образования и науки Российской Федерации

Распространяется по всем регионам России.

Периодичность издания не менее 4 раз в год.

Свидетельство о государственной регистрации средства массовой информации

ПИ № ФС77-45531 от 16 июня 2011 г.

Главный редактор – Зеленецкий Н.В., доктор ветеринарных наук, профессор

E-mail: n.zelenevskiy@noironline.ru, znvprof@mail.ru

Сайт: noironline.ru

Научный редактор К.Н. Зеленецкий

Корректор Т.С. Урбан

Компьютерная верстка Н.И. Сулаева

Юридический консультант А.Ф. Грызлова

Подписано в печать 24.02.2016.

Формат бумаги 70x100 1/16. Бумага офсетная.

Усл. печ. л. 10.

Тираж 1000.

Заказ № 1603

Отпечатано в ООО «Информационно-консалтинговый центр».

Открыта подписка на второе полугодие 2016 года.

Каталог «Газеты. Журналы» агентства Роспечать.

Подписной индекс 70007

197183, Санкт-Петербург, ул. Сестрорецкая, 6.

Тел.: 8-812-4300716, доб. 245.



НАЦИОНАЛЬНЫЙ ОТКРЫТЫЙ УНИВЕРСИТЕТ РОССИИ



ПРОФЕССИОНАЛЬНАЯ ПЕРЕПОДГОТОВКА С ВЫДАЧЕЙ ДИПЛОМА:

- Эксперт в сфере закупок
- Главный инженер проекта
- Финансовый директор
- Финансы и кредит
- Управление персоналом
- Государственная и муниципальная служба
- Социальная психология
- Социальная педагогика
- Психологическое консультирование

СЕМИНАРЫ С ВЫДАЧЕЙ СЕРТИФИКАТА КАДРОВЫЙ И БУХГАЛТЕРСКИЙ АУДИТ

- ✓ Корпоративное обучение в любом городе России и ближнего зарубежья.
- ✓ Преподаватели – только практикующие!
- ✓ Постоянным клиентам – скидки!
- ✓ Студентам и выпускникам НОИР скидка на любую программу – 10%!
- ✓ Индивидуальное обучение по заявке слушателя

**Участвуем в электронных торгах и подаче
котировочных заявок (в соответствии
с действующим ФЗ-44)**

ПОВЫШЕНИЕ КВАЛИФИКАЦИИ С ВЫДАЧЕЙ УДОСТОВЕРЕНИЯ ОТ 40 ЧАСОВ (БОЛЕЕ 50 ПРОГРАММ) ПО НАПРАВЛЕНИЯМ:

- Бухгалтерский учет. Налогообложение
- Управление персоналом. Кадровое делопроизводство. Архив.
- Финансы. Экономика.
- Менеджмент
- Программы для государственных и муниципальных учреждений
- Программы для педагогов и воспитателей
- Государственные закупки
- Сметное дело
- Проектирование. Строительство. Городское хозяйство
- Административно-хозяйственная деятельность
- Информационные компьютерные технологии
- Секретарское дело
- Логистика
- Психология. Социальная работа
- Иппология и ветеринария
- Иностранные языки

197183, Санкт-Петербург,
ул. Сестрорецкая, д. 6,
ст. метро «Черная речка»
e-mail: pk@nouronline.ru
www.nouronline.ru

телефон горячей линии:
8 800 200-09-70
звонок по России – бесплатно

тел: +7 (812) **430-14-01**
тел: +7 (921) **930-20-81**
факс: +7 (812) **334-68-28**



НАЦИОНАЛЬНЫЙ ОТКРЫТЫЙ УНИВЕРСИТЕТ РОССИИ

ВОЗМОЖНОСТИ ПРОФЕССИОНАЛЬНОЙ ПЕРЕПОДГОТОВКИ ДИСТАНЦИОННО

ПРОФЕССИОНАЛЬНАЯ ПЕРЕПОДГОТОВКА

С ВЫДАЧЕЙ ДИПЛОМА

- с применением дистанционных технологий

- Эксперт в сфере закупок
- Главный инженер проекта
- Финансовый директор
- Финансы и кредит
- Управление персоналом
- Государственная и муниципальная служба
- Социальная психология
- Социальная педагогика
- Психологическое консультирование

- полностью ДИСТАНЦИОННЫЕ ПРОГРАММЫ

Психологическое консультирование

ПОВЫШЕНИЕ КВАЛИФИКАЦИИ

С ВЫДАЧЕЙ УДОСТОВЕРЕНИЯ

- полностью ДИСТАНЦИОННЫЕ ПРОГРАММЫ

Специалист сметно-договорного отдела

Управление дебиторской задолженностью

Управление персоналом: системный подход

Основы информационных компьютерных технологий в образовательной деятельности

Государственные закупки. Основы и инновации. Ф3-44. Ф3-223

Иностранные языки

ДИСТАНЦИОННОЕ ОБРАЗОВАНИЕ - ЭТО:

- ✓ доступность обучения вне зависимости от географического и временного местонахождения слушателя;
- ✓ уменьшение затрат на обучение, особенно для иногородних слушателей (не требуются затраты на командировочные расходы, гостиницу);
- ✓ нет привязки к определенной дате. Даты начала, а также режим обучения выбирает сам слушатель в зависимости от своих возможностей;
- ✓ всевозможные способы контроля обучения и общения с преподавателем в процессе обучения;
- ✓ оперативность и технологичность обучения с использованием новейших информационных и телекоммуникационных технологий.

197183, Санкт-Петербург,
ул. Сестрорецкая, д. 6,
ст. метро «Черная речка»
e-mail: pk@nouronline.ru
www.nouronline.ru

телефон горячей линии:

8 800 200-09-70

звонок по России — бесплатно

тел: +7 (812) **430-14-01**

тел: +7 (921) **930-20-81**

факс: +7 (812) **334-68-28**